

федеральное государственное бюджетное образовательное учреждение
высшего образования
«Тверской государственный медицинский университет»
Министерства здравоохранения Российской Федерации

Кафедра лучевой диагностики

Рабочая программа практики

НЕЙРОВИЗУАЛИЗАЦИЯ

для обучающихся по направлению подготовки (специальность)

31.08.09 РЕНТГЕНОЛОГИЯ

форма обучения
очная

Трудоемкость, зачетные единицы/часы	5 з.е. / 180 ч..
в том числе:	
контактная работа	120 ч.
самостоятельная работа	60 ч.
Промежуточная аттестация, форма/семестр	Зачет с оценкой / 3 семестр

Тверь, 2025

I. Разработчики: Разработчики рабочей программы:

Юсуфов А.А, зав. кафедрой лучевой диагностики, д.м.н., доцент

Зинченко М.В., доцент кафедры лучевой диагностики, к.м.н.

Цветкова Н.В., доцент кафедры лучевой диагностики, к.м.н.

Кочергина Е.И., ассистент кафедры лучевой диагностики

Рабочая программа рассмотрена и одобрена на заседании кафедры Лучевой диагностики «21» мая 2025 г. (протокол № 12)

Рассмотрена на заседании Методического совета по обучению в ординатуре (протокол №1 от «26» августа 2025 г.)

Рекомендована к утверждению на заседании Центрального координационно-методического совета (протокол №1 от «27» августа 2025 г.)

II. Пояснительная записка

Рабочая программа практики **НЕЙРОВИЗУАЛИЗАЦИЯ** разработана в соответствии с федеральным государственным образовательным стандартом высшего образования (ФГОС ВО) по специальности 31.08.09 РЕНТГЕНОЛОГИЯ, утвержденного приказом Минобрнауки России от 30.06.2021 N557, с учётом рекомендаций основной профессиональной образовательной программы (ОПОП) высшего образования.

1. Вид и тип практики

Вид практики – производственная.

Тип практики – клиническая.

2. Цель и задачи практики

Целью практики является закрепление знаний, приобретённых в процессе теоретической подготовки, развитие и совершенствование умений и навыков, полученных в процессе обучения, формирование у обучающихся универсальных и профессиональных компетенций для осуществления профессиональной деятельности в соответствии с федеральным государственным образовательным стандартом.

Задачами практики являются:

- совершенствование навыков общения с больными и их родственниками, медицинским персоналом лечебных учреждений, в основе которых лежит реализация принципов медицинской деонтологии и этики;
- закрепление и углубление навыков клинического мышления;
- совершенствование умения формулировать синдромальный и клинический диагноз в соответствии современными классификациями болезней;
- закрепление и углубление умения определять показания к проведению рентгенологических исследований, интерпретировать и протоколировать результаты рентгенологических исследований, в том числе с использованием контрастных лекарственных препаратов;
- закрепление и углубление умения определять показания к проведению компьютерных томографических исследований, интерпретировать и протоколировать результаты исследований, в том числе с использованием контрастных лекарственных препаратов;
- закрепление и углубление умения определять показания к проведению магнитно-резонансных томографических исследований, интерпретировать и протоколировать результаты исследований, в том числе с использованием контрастных лекарственных препаратов;
- совершенствование практических навыков по проведению рентгенологических исследований, в том числе с использованием контрастных лекарственных препаратов, и расчету дозы рентгеновского излучения с соблюдением требований радиационной безопасности
- совершенствование практических навыков по проведению компьютерных томографических исследований, в том числе с использованием контрастных лекарственных препаратов, с соблюдением требований радиационной безопасности;
- совершенствование практических навыков по проведению магнитно-резонансных томографических исследований, в том числе с использованием контрастных лекарственных препаратов, с соблюдением требований радиационной безопасности;

3. Планируемые результаты обучения при прохождении практики

В результате прохождения практики у обучающегося формируются универсальные, общепрофессиональные и профессиональные компетенции (*указать какие*) для успешной профессиональной деятельности в качестве врача-рентгенолога:

Формируемые компетенции	Планируемые результаты обучения – Индикаторы достижения компетенций	В результате изучения дисциплины обучающийся должен:
УК-1. Способен критически и системно	УК-1.1 Критически оценивает	Знать:- современные достижения в методах и технологиях научной коммуникации, в том числе и использованием IT-технологий

анализировать, определять возможности и способы применения достижения в области медицины и фармации в профессиональном контексте	возможности применения достижений в методах и технологиях научной коммуникации в области медицины и фармации	- методы критического анализа и оценки современных научных достижений, а также методы генерирования новых идей при решении практических задач Уметь:- анализировать альтернативные варианты решения исследовательских и практических задач - оценивать потенциальные выигрыши или проигрыши реализации вариантов решения практических задач Владеть:- навыками критического анализа и оценки современных научных достижений и результатов деятельности по решению практических задач, в том числе в междисциплинарных областях
	УК-1.2 Анализирует различные способы применения достижений в области медицины и фармации в профессиональном контексте	Знать:- способы применения достижений в области медицины и фармации в профессиональной деятельности
		Уметь:- анализировать различные варианты применения в профессиональной деятельности достижений в области медицины и фармации
		Владеть:- навыками разработки различных способов применения достижений в области медицины и фармации в профессиональном контексте, в том числе при решении исследовательских и практических задач
УК-3. Способен руководить работой команды врачей, среднего и младшего медицинского персонала, организовывать процесс оказания медицинской помощи населению	УК-3.1 Организует и корректирует командную работу врачей, среднего и младшего персонала	Знать: - командный подход в менеджменте, специфику групповой динамики и процесса командообразования
		Уметь:- организовывать командное взаимодействие для решения управленческих задач - корректировать работу команды, в том числе на основе коллегиальных решений
		Владеть:- технологиями построения командного менеджмента в медицинской организации - навыками корректировки командной работы врачей, среднего и младшего персонала
	УК-3.2 Планирует и организует процесс оказания медицинской помощи населению	Знать:- основы командного взаимодействия при организации процесса оказания медицинской помощи населению
		Уметь:- анализировать организационные процессы в медицинской организации и разрабатывать предложения по повышению их эффективности при оказании медицинской помощи населению
		Владеть:- навыками планирования и организации процесса оказания медицинской помощи населению
УК-4. Способен выстраивать взаимодействие в рамках своей профессиональной деятельности	УК-4.1 Выстраивает взаимодействие с пациентами в рамках своей профессиональной деятельности	Знать:- принципы пациент-ориентированного общения с пациентом с целью постановки предварительного диагноза - алгоритм медицинского консультирования в целях разъяснения необходимой информации пациенту (его законному представителю)
		Уметь:- устанавливать контакты и организовывать общение с пациентами, используя современные коммуникационные технологии
		Владеть:- нормами этики и деонтологии при общении с пациентами в рамках своей профессиональной деятельности - навыками пациент-ориентированного общения в целях сбора жалоб, анамнеза жизни, анамнеза болезни у пациента (его законного представителя)
	УК-4.2 Выстраивает взаимодействие	Знать:- этические и деонтологические нормы взаимодействия с коллегами в рамках своей профессиональной деятельности

	с коллегами в рамках своей профессиональной деятельности	<p>Уметь:- устанавливать контакты и организовывать общение с коллегами в соответствии с потребностями совместной деятельности, используя современные коммуникационные технологии</p> <p>Владеть - навыками использования этических и деонтологических норм общения с коллегами в рамках своей профессиональной деятельности</p>
<p>ПК-1. Способен определять показания, проводить, а также интерпретировать и протоколировать результаты рентгенологических исследований, в том числе с использованием контрастных лекарственных препаратов, а также производить расчет дозы рентгеновского излучения с соблюдением требований радиационной безопасности</p>	<p>ПК-1.1. Определяет показания и проводит рентгенологические исследования, в том числе с использованием контрастных лекарственных препаратов</p>	<p>-Знать: -физику рентгенологических лучей -методы получения рентгеновского изображения -закономерности формирования рентгеновского изображения (сциалогия) -рентгенодиагностические аппараты и комплексы -рентгеновскую фототехнику -технику цифровых рентгеновских изображений -средства лучевой визуализации отдельных органов и систем организма человека -физические и технологические основы рентгенологических исследований, в том числе цифровой рентгенографии -физико-технические основы методов лучевой визуализации: - рентгеновской компьютерной томографии; - магнитно-резонансной томографии; - ультразвуковых исследований -физико-технические основы гибридных технологий</p> <p>-Уметь:- выбирать в соответствии с клинической задачей методики рентгенологического исследования -определять и обосновывать показания к проведению дополнительных исследований -выполнять рентгенологическое исследование на различных типах рентгенодиагностических аппаратов -сопоставлять данные рентгенологического исследования с результатами компьютерного томографического и магнитно-резонансно-томографического исследования и другими исследованиями -укладывать пациента при проведении рентгенологического исследования для решения конкретной диагностической задачи -выполнять рентгенологические исследования органов и систем организма, включая исследования с применением контрастных лекарственных препаратов: - органов грудной клетки и средостения; - органов пищеварительной системы, в том числе функциональные исследования пищевода, желудка, тонкой кишки, ободочной и прямой кишок, желчного пузыря; - обзорную рентгенографию брюшной полости, полипозиционную рентгенографию брюшной полости; - головы и шеи, в том числе обзорные и прицельные рентгенограммы всех отделов черепа, линейную томографию всех отделов черепа, ортопантографию, визиографию; - молочных (грудных) желез, в том числе маммографию, томосинтез молочной железы; - сердца и малого круга кровообращения, в том числе полипроекционную рентгенографию сердца, кардиометрию;</p>

		<ul style="list-style-type: none"> - костей и суставов, в том числе рентгенографию, линейную томографию, остеоденситометрию; - мочевыделительной системы, в том числе обзорную урографию, экскреторную урографию, уретерографию, цистографию; - органов малого таза, в том числе пельвиографию, гистерографию - оценивать нормальную рентгенологическую анатомию исследуемого органа (области, структуры) с учетом возрастных и гендерных особенностей - проводить дифференциальную оценку и диагностику выявленных изменений с учетом МКБ - интерпретировать, анализировать и обобщать результаты рентгенологических исследований, в том числе выполненных ранее - интерпретировать и анализировать полученные при рентгенологическом исследовании результаты, выявлять рентгенологические симптомы и синдромы предполагаемого заболевания - Владеть: определением показаний к проведению рентгенологического исследования по информации от пациента и имеющимся анамнестическим, клиническим и лабораторным данным - обоснованием отказа от проведения рентгенологического исследования, информирование лечащего врача в случае превышения соотношения риск (польза), фиксация мотивированного отказа в медицинской документации - навыками выбора и составления плана рентгенологического исследования в соответствии с клинической задачей, с учетом диагностической эффективности исследования, наличия противопоказаний к его проведению
	ПК 1.2. Интерпретирует и протоколирует результаты рентгенологических исследований, в том числе с использованием контрастных лекарственных препаратов,	<ul style="list-style-type: none"> - Знать :стандарты медицинской помощи - информационные технологии и принципы дистанционной передачи рентгенологической информации - Уметь: -интерпретировать и анализировать информацию о заболевании и (или) состоянии, полученную от пациентов (их законных представителей), а также из медицинских документов - интерпретировать и анализировать результаты рентгенологических исследований, выполненных в других медицинских организациях - интерпретировать, анализировать и протоколировать результаты выполненных рентгенологических исследований у взрослых и детей - выполнять измерения при анализе изображений - формировать расположение изображений для получения информативных жестких копий - определять достаточность имеющейся диагностической информации для составления заключения выполненного рентгенологического исследования - составлять, обосновывать и представлять лечащему врачу план дальнейшего рентгенологического исследования пациента в соответствии с действующими порядками оказания медицинской помощи, клиническими рекомендациями (протоколами лечения) по вопросам оказания медицинской помощи, с учетом стандартов медицинской помощи

		<ul style="list-style-type: none"> -выявлять и анализировать причины расхождения результатов рентгенологических исследований с данными других диагностических методов, клиническими и патологоанатомическими диагнозами -определять патологические состояния, симптомы и синдромы заболеваний и нозологических форм, оформлять заключение выполненного рентгенологического исследования с учетом МКБ -использовать автоматизированные системы для архивирования рентгенологических исследований и работы во внутрибольничной сети
<p>ПК 1.3. Производит расчет дозы рентгеновского излучения с соблюдением требований радиационной безопасности</p>		<ul style="list-style-type: none"> -Владеть: <ul style="list-style-type: none"> -навыками оформления заключения рентгенологического исследования с формулировкой нозологической формы патологического процесса в соответствии с международной статистической классификацией болезней и проблем, связанных со здоровьем (МКБ), или изложение предполагаемого дифференциально-диагностического ряда -созданием цифровых и жестких копий рентгенологических исследований -архивированием выполненных рентгенологических исследований в автоматизированной сетевой системе
		<ul style="list-style-type: none"> -Знать: основные положения законодательства российской федерации в области радиационной безопасности населения -общие вопросы организации рентгенологической службы в российской федерации, нормативные правовые акты, определяющие ее деятельность -фармакодинамику, показания и противопоказания к применению контрастных лекарственных препаратов -медицинские показания и медицинские противопоказания к диагностическим и лечебным рентгеноэндоваскулярным исследованиям -основные рентгенологические симптомы и синдромы заболеваний органов и систем организма человека -Уметь: обосновывать и выполнять рентгенологическое исследование с применением контрастных лекарственных препаратов, организовывать соответствующую подготовку пациента к ним -обосновывать показания (противопоказания) к введению контрастного препарата, вид, объем и способ его введения для выполнения рентгенологического исследования -выбирать физико-технические условия для выполняемых рентгенологических исследований -применять таблицу режимов выполнения рентгенологических исследований и соответствующих эффективных доз облучения пациентов -выполнять рентгенологические исследования различных органов и систем организма человека в объеме, достаточном для решения клинической задачи -применять автоматический шприц-инъектор для введения контрастных лекарственных препаратов -Владеть: обеспечением безопасности рентгенологических исследований, в том числе с соблюдением требований радиационной безопасности -расчетом дозы рентгеновского излучения, полученной пациентом при проведении рентгенологических исследований, и регистрация ее в протоколе исследования

<p>ПК-2. Способен определять показания, проводить, а также интерпретировать и протоколировать результаты компьютерных томографических исследований, в том числе с использованием контрастных лекарственных препаратов и соблюдением требований радиационной безопасности</p>	<p>ПК-2.1. Определяет показания и проводит компьютерные томографические исследования, в том числе с использованием контрастных лекарственных препаратов</p>	<ul style="list-style-type: none"> -Знать: физику рентгенологических лучей -методы получения рентгеновского изображения -закономерности формирования рентгеновского изображения (скиалогия) -рентгенодиагностические аппараты и комплексы -принципы устройства, типы и характеристики рентгенологических компьютерных томографов -основы получения изображения при рентгеновской компьютерной томографии -средства лучевой визуализации отдельных органов и систем организма человека -основные рентгенологические симптомы и синдромы заболеваний органов и систем организма человека <hr/> <ul style="list-style-type: none"> - Уметь выбирать в соответствии с клинической задачей методики компьютерного томографического исследования -определять и обосновывать показания к проведению дополнительных исследований -выполнять компьютерное томографическое исследование на различных моделях рентгенологических компьютерных томографов -укладывать пациента при проведении компьютерного томографического исследования для решения конкретной диагностической задачи -выполнять протоколы компьютерной томографии, в том числе: <ul style="list-style-type: none"> - спиральной многосрезовой томографии; - конусно-лучевой компьютерной томографии; - компьютерного томографического исследования высокого разрешения; - виртуальной эндоскопии - выполнять компьютерную томографию наведения: <ul style="list-style-type: none"> - для пункции в зоне интереса; - для установки дренажа; - для фистулографии -выполнять варианты реконструкции компьютерно-томографического изображения: <ul style="list-style-type: none"> - двухмерную реконструкцию; - трехмерную реконструкцию разных модальностей; - построение объемного рендеринга; - построение проекции максимальной интенсивности -выполнять измерения при анализе изображений -проводить дифференциальную оценку и диагностику выявленных изменений с учетом МКБ -обосновывать и выполнять компьютерное томографическое исследование с применением контрастных лекарственных препаратов, организовывать соответствующую подготовку пациента к ним -обосновывать показания (противопоказания) к введению контрастного препарата, вид, объем и способ его введения для выполнения компьютерного томографического исследования -выполнять компьютерное томографическое исследование с контрастированием сосудистого русла (компьютерно-томографическая ангиография) -применять автоматический шприц-инъектор для введения контрастных лекарственных препаратов
---	--	--

		<p>- Владеть: определением показаний к проведению компьютерного томографического исследования по информации от пациента и имеющимся анамнестическим, клиническим и лабораторным данным</p> <p>- обоснованием отказа от проведения компьютерного томографического исследования, информирование лечащего врача в случае превышения соотношения риск (польза), фиксация мотивированного отказа в медицинской документации</p> <p>- навыками выбора и составления плана компьютерного томографического исследования в соответствии с клинической задачей, с учетом диагностической эффективности исследования, наличия противопоказаний к его проведению</p>
	<p>ПК 2.2. Интерпретирует и протоколирует результаты компьютерных томографических исследований, в том числе с использованием контрастных лекарственных препаратов</p>	<p>- Знать: стандарты медицинской помощи</p> <p>- информационные технологии и принципы дистанционной передачи рентгенологической информации</p> <p>- фармакодинамику, показания и противопоказания к применению контрастных лекарственных препаратов</p> <p>- Уметь: интерпретировать и анализировать информацию о заболевании и (или) состоянии, полученную от пациентов (их законных представителей), а также из медицинских документов</p> <p>- интерпретировать и анализировать полученные при рентгенологическом исследовании результаты, выявлять рентгенологические симптомы и синдромы предполагаемого заболевания</p> <p>- интерпретировать и анализировать результаты компьютерных томографических исследований, выполненных в других медицинских организациях</p> <p>- выполнять постпроцессинговую обработку изображений, полученных при компьютерных томографических исследованиях, в том числе мультипланарные реконструкции, и использовать документировать результаты компьютерного томографического исследования</p> <p>- формировать расположение изображений для получения информативных жестких копий</p> <p>- интерпретировать и анализировать данные компьютерных томографических исследований, выполненных ранее</p> <p>- интерпретировать, анализировать и протоколировать результаты рентгеновской компьютерной томографии, в том числе с применением контрастных лекарственных препаратов:</p> <ul style="list-style-type: none"> - головы и шеи, - органов грудной клетки и средостения; - органов пищеварительной системы и брюшной полости; - органов эндокринной системы; - молочных (грудных) желез; - сердца и малого круга кровообращения; - скелетно-мышечной системы; - мочевыделительной системы и репродуктивной системы <p>- интерпретировать и анализировать компьютерно-томографическую симптоматику (семиотику) изменений органов и систем у взрослых и детей с учетом МКБ</p>

		<ul style="list-style-type: none"> -оценивать нормальную компьютерную томографическую анатомию исследуемого органа (области, структуры) с учетом возрастных и гендерных особенностей -проекции максимальной интенсивности -интерпретировать, анализировать и обобщать результаты компьютерных томографических исследований, в том числе выполненных ранее -определять достаточность имеющейся диагностической информации для составления заключения выполненного компьютерного томографического исследования -составлять, обосновывать и представлять лечащему врачу план дальнейшего рентгенологического исследования пациента в соответствии с действующими порядками оказания медицинской помощи, клиническими рекомендациями (протоколами лечения) по вопросам оказания медицинской помощи, с учетом стандартов медицинской помощи -выявлять и анализировать причины расхождения результатов компьютерных томографических исследований с данными других диагностических методов, клиническими и патологоанатомическими диагнозами -определять патологические состояния, симптомы и синдромы заболеваний и нозологических форм, оформлять заключение выполненного компьютерного томографического исследования с учетом МКБ -использовать автоматизированные системы для архивирования компьютерных томографических исследований и работы во внутрибольничной сети
		<ul style="list-style-type: none"> -Владеть: навыками оформления заключения компьютерного томографического исследования с формулировкой нозологической формы патологического процесса в соответствии с международной статистической классификацией болезней и проблем, связанных со здоровьем (МКБ), или изложение предполагаемого дифференциально-диагностического ряда -созданием цифровых и жестких копий компьютерных томографических исследований -архивированием выполненных компьютерных томографических исследований в автоматизированной сетевой системе
	ПК 2.3. Соблюдает требования радиационной безопасности	<ul style="list-style-type: none"> -Знать: основные положения законодательства российской федерации в области радиационной безопасности населения -общие вопросы организации рентгенологической службы в российской федерации, нормативные правовые акты, определяющие ее деятельность -физические и технологические основы компьютерной томографии -показания и противопоказания к рентгеновской компьютерной томографии -вопросы безопасности томографических исследований -Уметь выбирать физико-технические условия для выполняемых компьютерных томографических исследований -применять таблицу режимов выполнения компьютерных томографических исследований и соответствующих эффективных доз облучения пациентов

		<ul style="list-style-type: none"> -выполнять компьютерные томографические исследования различных органов и систем организма человека в объеме, достаточном для решения клинической задачи -Владеть: обеспечением безопасности компьютерных томографических исследований, в том числе с соблюдением требований радиационной безопасности -расчетом дозы рентгеновского излучения, полученной пациентом при проведении компьютерных томографических исследований, и регистрация ее в протоколе исследования
<p>ПК-3. Способен определять показания, проводить, а также интерпретировать и протоколировать результаты магнитно-резонансных томографических исследований, в том числе с использованием контрастных лекарственных препаратов и соблюдением требований радиационной безопасности</p>	<p>ПК-3.1. Определяет показания и проводит магнитно-резонансные томографические исследования, в том числе с использованием контрастных лекарственных препаратов</p>	<ul style="list-style-type: none"> -Знать: принципы устройства, типы и характеристики магнитно-резонансных томографов -основы получения изображения при магнитно-резонансной томографии -средства лучевой визуализации отдельных органов и систем организма человека -физические и технологические основы магнитно-резонансной томографии -показания и противопоказания к магнитно-резонансному томографическому исследованию -варианты реконструкции и постобработки магнитно-резонансных изображений -дифференциальную магнитно-резонансную диагностику заболеваний органов и систем -фармакодинамику, показания и противопоказания к применению магнито-контрастных средств -Уметь: определять и обосновывать показания к проведению дополнительных исследований -выполнять магнитно-резонансно-томографическое исследование на различных магнитно-резонансных томографах -обосновывать и выполнять магнитно-резонансно-томографическое исследование с применением контрастных лекарственных препаратов, организовывать соответствующую подготовку пациента к ним -обосновывать показания (противопоказания) к введению контрастного препарата, вид, объем и способ его введения для выполнения магнитно-резонансно-томографического исследования -выполнять магнитно-резонансно-томографическое исследование с контрастированием сосудистого русла (магнитно-резонансно-томографическая ангиография) -выбирать физико-технические условия для выполняемых магнитно-резонансно-томографических исследований -выполнять магнитно-резонансно-томографические исследования различных органов и систем организма человека в объеме, достаточном для решения клинической задачи -применять автоматический шприц-инъектор для введения контрастных лекарственных препаратов -укладывать пациента при проведении магнитно-резонансно-томографического исследования для решения конкретной диагностической задачи -выполнять магнитно-резонансно-томографическое исследование с учетом противопоказаний к магнитно-резонансной томографии

		<ul style="list-style-type: none"> -пользоваться специальным инструментарием для магнитно-резонансных исследований -выполнять магнитно-резонансно-томографические исследования с применением контрастных лекарственных препаратов -использовать стресс-тесты при выполнении магнитно-резонансно-томографических исследований -оценивать нормальную магнитно-резонансно-томографическую анатомию исследуемого органа (области, структуры) с учетом возрастных и гендерных особенностей -проводить дифференциальную оценку и диагностику выявленных изменений с учетом МКБ -выявлять и анализировать причины расхождения результатов магнитно-резонансно-томографических исследований с данными других диагностических методов, клиническими и патологоанатомическими диагнозами
		<ul style="list-style-type: none"> -Владеть: определением показаний к проведению магнитно-резонансно-томографического исследования по информации от пациента и имеющимся анамнестическим, клиническим и лабораторным данным -обоснованием отказа от проведения магнитно-резонансно-томографического исследования, информирование лечащего врача в случае превышения соотношения риск (польза), фиксация мотивированного отказа в медицинской документации -навыками выбора и составления плана магнитно-резонансно-томографического исследования в соответствии с клинической задачей, с учетом диагностической эффективности исследования, наличия противопоказаний к его проведению
	ПК-3.2. Интерпретирует и протоколирует результаты магнитно-резонансных томографических исследований, в том числе с использованием контрастных лекарственных препаратов	<ul style="list-style-type: none"> -Знать: стандарты медицинской помощи -информационные технологии и принципы дистанционной передачи рентгенологической информации -основные протоколы магнитно-резонансных исследований -Уметь интерпретировать и анализировать информацию о заболевании и (или) состоянии, полученную от пациентов (их законных представителей), а также из медицинских документов -сопоставлять данные магнитно-резонансно-томографического исследования с другими исследованиями -интерпретировать и анализировать результаты магнитно-резонансно-томографических исследований, выполненных в других медицинских организациях -интерпретировать и анализировать данные магнитно-резонансно-томографических исследований, выполненных ранее -интерпретировать и анализировать магнитно-резонансную симптоматику (семиотику) изменений: <ul style="list-style-type: none"> - легких; - органов средостения; - лицевого и мозгового черепа; - головного мозга; - ликвородинамики; - анатомических структур шеи; - органов пищеварительной системы;

		<ul style="list-style-type: none"> - органов и внеорганных изменений брюшинного пространства; - органов эндокринной системы; - сердца; - сосудистой системы; - молочных желез; - скелетно-мышечной системы; - связочно-суставных структур суставов; - мочевыделительной системы; - органов мужского и женского таза <p>-интерпретировать и анализировать магнитно-резонансную симптоматику (семиотику) изменений органов и систем взрослых и детей с учетом МКБ</p> <p>-интерпретировать, анализировать и обобщать результаты магнитно-резонансно-томографических исследований, в том числе выполненных ранее</p> <p>-определять достаточность имеющейся диагностической информации для составления заключения выполненного магнитно-резонансно-томографического исследования</p> <p>-составлять, обосновывать и представлять лечащему врачу план дальнейшего магнитно-резонансно-томографического исследования пациента в соответствии с действующими порядками оказания медицинской помощи, клиническими рекомендациями (протоколами лечения) по вопросам оказания медицинской помощи, с учетом стандартов медицинской помощи</p> <p>-определять патологические состояния, симптомы и синдромы заболеваний и нозологических форм, оформлять заключение выполненного магнитно-резонансно-томографического исследования с учетом МКБ</p> <p>-использовать автоматизированные системы для архивирования магнитно-резонансно-томографических исследований и работы во внутрибольничной сети</p>
	<p>ПК-3.3. Соблюдает требования радиационной безопасности</p>	<p>-Владеть: навыками оформления заключения магнитно-резонансно-томографического исследования с формулировкой нозологической формы патологического процесса в соответствии с МКБ, или изложение предполагаемого дифференциально-диагностического ряда</p> <p>-созданием цифровых и жестких копий магнитно-резонансно-томографических исследований</p> <p>-архивированием выполненных магнитно-резонансно-томографических исследований в автоматизированной сетевой системе</p> <p>-Знать: основные положения законодательства российской федерации в области радиационной безопасности населения</p> <p>-общие вопросы организации рентгенологической службы в российской федерации, нормативные правовые акты, определяющие ее деятельность</p> <p>-физико-технические основы гибридных технологий</p> <p>-правила поведения медицинского персонала и пациентов в кабинетах магнитно-резонансной томографии</p> <p>-специфику медицинских изделий для магнитно-резонансной томографии</p> <p>-особенности магнитно-резонансных исследований в педиатрии</p> <p>-вопросы безопасности томографических исследований</p>

		- Уметь определять достаточность имеющейся диагностической информации для составления заключения выполненного магнитно-резонансно-томографического исследования - выбирать в соответствии с клинической задачей методики магнитно-резонансно-томографического исследования - Владеть: обеспечением безопасности магнитно-резонансно-томографических исследований
--	--	--

4. Место практики в структуре основной профессиональной образовательной программы

Практика «Нейровизуализация» входит в Часть, формируемую участниками образовательных отношений Блока 2 ОПОП.

5. Объём практики составляет 5 зачетных единиц, 180 академических часов, в том числе 120 часов, выделенных на контактную работу обучающихся с преподавателем, и 60 часов самостоятельной работы обучающихся.

6. Образовательные технологии

В процессе преподавания практики используются следующие образовательные технологии, способы и методы формирования компетенций:

лекция-визуализация, компьютерная симуляция, разбор клинических случаев, использование компьютерных обучающих программ, посещение врачебных конференций, консилиумов, участие в научно-практических конференциях, съездах, симпозиумах, подготовка и защита рефератов.

В рамках прохождения практики предусмотрены встречи с представителями российских и зарубежных компаний, государственных и общественных организаций, мастер-классы экспертов и специалистов.

Целью самостоятельной работы обучающихся является: укрепление и систематизация знаний, полученных в процессе обучения; формирование умений эффективно работать с научной литературой и другими источниками информации, извлечение знаний и применение их на практике; формирование критического мышления, аналитических и исследовательских способностей; выработка навыков планирования и организации времени, самоконтроля и оценки работы.

Самостоятельная работа обучающегося **включает**:

- знакомство с работой отделений эндоскопии, ультразвуковой диагностики; рентгенологического отделения, в составе которого КТ и МРТ;
- участие в клинических разборах, консультациях специалистов; консилиумах, клинко-патологоанатомических конференциях;
- работа с учебными пособиями и литературой;
- работа в виде учебных задач и упражнений по составлению алгоритма рентгено- и рентгено-компьютерного обследования пациентов;
- упражнения с тестовыми и ситуационными задачами;
- подготовку к клинко-практическим занятиям;
- подготовку обзорных, реферативных и научных докладов;
- подготовку к промежуточной и государственной итоговой аттестации;
- подготовку рефератов, презентаций и сообщений для выступлений на конференциях;
- работу с Интернет-ресурсами;
- работу с отечественной и зарубежной научно-медицинской литературой;
- работу с компьютерными программами;
- ночные (вечерние) дежурства по КТ совместно с врачом.

7. Формой промежуточной аттестации по практике является зачет с оценкой в 3 семестре.

III. Учебная программа практики

1. Содержание практики:

1. Лучевые исследования мозга.

1.1 Методики исследования головного мозга, позвоночника, спинного мозга. Технические параметры. Усиление изображения.

1.2. Лучевая анатомия головного мозга

1.3. Заболевания черепа. Аномалии развития, опухоли, повреждения.

1.4. Заболевания головного мозга. Аномалии развития, опухоли, повреждения

1.5. Лучевая анатомия позвоночника и спинного мозга

1.6. Заболевания позвоночника и спинного мозга

1.7. Исследование структур головного мозга у новорожденных

1.8. Патологические состояния головного мозга у детей

2. Отработка практических навыков

2.1. Принципы работы с рентгеновским аппаратом (Клиника ТвГМУ, рентгеновские кабинеты)

2.2. Принципы работа МР-томографа, в том числе с применением контрастных веществ (Клиника ТвГМУ, кабинет МРТ)

2.3. Работа цифровыми носителями на специализированной врачебной станции (кабинет МРТ)

2.4. Работы с рентгенограммами, томограммами (учебная комната на базе Клиники ТвГМУ)

2. Учебно-тематический план

Номера разделов практики	Наименование разделов практики	Контактная работа обучающихся с преподавателем, часов	Самостоятельная работа, часов	Всего часов
1.1.	Работа в поликлинике	10	5	15
1.2.	Работа в поликлинике	10	5	15
1.3.	Работа в поликлинике	10	5	15
1.4.	Работа в поликлинике	10	5	15
1.5.	Работа в поликлинике	10	5	15
1.6.	Работа в стационаре	10	5	15
1.7.	Работа в поликлинике	10	5	15
1.8.	Работа в поликлинике	10	5	15
2.1.	Работа в симуляционном центре	10	5	15
2.2.	Работа в симуляционном центре	10	5	15
2.3.	Работа в симуляционном центре	10	5	15
2.4.	Работа в симуляционном центре	10	5	15
	ИТОГО:	120	60	180

3. Формы отчётности по практике

1. Цифровой отчет,
2. Характеристика ординатора,
3. Портфолио,
4. Кураторский лист,
5. Реферат,
6. Дневник практики.

IV. Фонд оценочных средств для контроля уровня сформированности компетенций (Приложение №1)

Перечень практических навыков (умений), которые необходимо освоить обучающемуся:

- навыками ведения приема в рентгенодиагностическом кабинете поликлиники и стационара;

- навыками эксплуатации рентгенодиагностического аппарата, компьютерного томографа, магнитно-резонансного томографа в режиме просвечивания и производства снимков при обследовании больных;
- навыками проведения дозиметрической защиты кабинета лучевой диагностики, защиты пациентов и индивидуальной дозиметрии;
- методиками осуществления рентгенологических, КТ и МРТ исследований;
- навыками чтения результатов исследований головного мозга, спинного мозга, позвоночника;
- навыков определения необходимости проведения специальных рентгенологических и других лучевых исследований (бронхографии, компьютерной томографии, рентгеноэндоскопии, магнитно-резонансной томографии, ангиографии, ультразвуковой и радионуклидной диагностики и др.);
- навыков оказания первой помощи при возникновении аварий в рентгенологическом кабинете и при ранних осложнениях, связанных с рентгенологическими исследованиями (острое расстройство дыхания, сосудистый коллапс, отравления и т.д.)

Критерии оценки выполнения практических навыков

«зачтено» - ординатор знает основные положения методики выполнения обследования больного, самостоятельно демонстрирует мануальные навыки, анализирует результаты лабораторного и инструментального исследований, выставляет диагноз заболевания и назначает лечение. В работе допускает некоторые неточности (малосущественные ошибки), которые самостоятельно обнаруживает и быстро исправляет;

«не зачтено» - ординатор не знает методики выполнения обследования больного, делает грубые ошибки в интерпретации результатов лабораторного и инструментального исследований и назначения лечения.

Текущий контроль предполагает контроль ежедневной посещаемости ординаторами рабочих мест в отделениях медицинской или фармацевтической организации и контроль правильности формирования компетенций, а также возможность использования муляжей и фантомов. При проведении текущего контроля преподаватель (руководитель практики) проводит коррекционные действия по правильному выполнению соответствующей практической манипуляции.

Оценочные средства для промежуточной аттестации по итогам освоения практики

Формой промежуточной аттестации по практике является зачет с оценкой.

Зачет состоит из 2 этапов: проверки практических навыков и собеседования по контрольным вопросам (ситуационным задачам).

Примеры практических навыков:

- Показания к компьютерно-томографическому исследованию головного мозга.
- Показания к магнитно-резонансной томографии головного мозга.
- Показания к компьютерно-томографическому исследованию спинного мозга.
- Показания к магнитно-резонансной томографии спинного мозга.
- Рентгенологические проявления дегенеративных изменений позвоночника, вызывающие корешковый синдром.
- Рентгенологические признаки перелома позвоночника.
- Опишите структуру и связи клеток Пуркинье.
- Дайте характеристику преимуществ томографических исследований при острой черепно-мозговой травме.
- Сравните преимущества КТ- и МР-диагностики острого инсульта головного мозга.
- Проведите дифференциальную МР-диагностику суб- и эпидуральных гематом.

Критерии оценки освоения практических навыков и умений

«зачтено» - ординатор знает основные положения методики выполнения обследования больного, самостоятельно демонстрирует мануальные навыки, анализирует результаты лабораторного и инструментального исследований, выставляет диагноз заболевания и назначает лечение. В работе допускает некоторые неточности (малосущественные ошибки), которые самостоятельно

обнаруживает и быстро исправляет;

«не зачтено» - ординатор не знает методики выполнения обследования больного, делает грубые ошибки в интерпретации результатов лабораторного и инструментального исследований и назначения лечения.

Примеры ситуационных задач

Задача 1.

Женщина 50 лет упала на улице и ощутила резкую боль в поясничном отделе позвоночника.. При осмотре: позвоночный столб в поясничном отделе деформирован, болезнен при пальпации и осевой нагрузке. Выполнена рентгенография поясничного отдела позвоночника.

- 1) Составьте подробный протокол рентгенологического исследования.
- 2) Сделайте заключение.
- 3) Что необходимо указать в протоколе для дальнейших лечебных мероприятий?

Задача 2.

Женщина 30 лет была сбита автомашиной. При падении на асфальт получила ушибы головы и туловища. Была продолжительная потеря сознания, однократная рвота. Отмечено резкое понижение слуха на правое ухо. Очаговых неврологических симптомов не установлено.

Вопросы к ситуационной задаче.

- 1) Какой метод исследования необходимо применить в первую очередь: компьютерную рентгеновскую томографию или магнитно-резонансную томографию?
- 2) Чем следует руководствоваться при выборе укладок для обзорной рентгенографии черепа?
- 3) Какую укладку необходимо выбрать в данном случае?
- 4) В какой проекции выполнено данное исследование?
- 5) Какие патологические изменения определяются на представленном снимке?
- 6) Имеются ли рентгенологические признаки, заставляющие предполагать перелом основания черепа?

Критерии оценки по решению ситуационной задачи:

- оценка «отлично» ставится ординатору, обнаружившему системные, глубокие знания программного материала, необходимые для решения профессиональных задач, владеющему научным языком, осуществляющему изложение программного материала на различных уровнях его представления, владеющему современными стандартами диагностики, лечения и профилактики заболеваний, основанными на данных доказательной медицины;
- оценки «хорошо» заслуживает ординатор, обнаруживший полное знание программного материала, допустивший небольшие погрешности и неточности при ответе; (малосущественные ошибки), которые самостоятельно обнаруживает и быстро исправляет;
- оценки «удовлетворительно» заслуживает ординатор, обнаруживший достаточный уровень знания основного программного материала, но допустивший погрешности при его изложении;
- оценка «неудовлетворительно» выставляется ординатору, допустившему при ответе на вопросы множественные ошибки принципиального характера.

Критерии итоговой оценки для промежуточной аттестации.

К зачету ординатор предоставляет документы (дневник, цифровой отчет, *характеристику ординатора, портфолио*). Все документы проверяются комиссией (обязательно должны быть заверены подписью руководителя практики от медицинской или фармацевтической организации и печатью медицинской или фармацевтической организации).

При положительном контроле представленных документов ординатор получает итоговую оценку за практику.

- **отлично** – на этапе выполнения практических навыков получена оценка «зачтено», за собеседование оценка «отлично»;
- **хорошо** – на этапе выполнения практических навыков получена оценка «зачтено», за собеседование оценка «хорошо»;
- **удовлетворительно** – на этапе выполнения практических навыков получена оценка «зачтено», за собеседование оценка «удовлетворительно»
- **неудовлетворительно** – получена оценка «не зачтено» или «неудовлетворительно».

Обучающийся ведёт дневник ординатора, в котором отражены все виды их деятельности. Контроль качества прохождения практики осуществляет преподаватель, ответственный за работу с ординаторами и/или руководитель структурного подразделения медицинской организации. При проведении аттестации с использованием оценочных средств, преподаватель делает соответствующую отметку (зачтено, не зачтено) в дневнике прохождения практики. Форма дневника прохождения практики представлена в Приложении 1.

V. Учебно-методическое и информационное обеспечение дисциплины

1. Перечень основной и дополнительной учебной литературы, необходимой для освоения дисциплины:

а). Основная литература:

1. Основы лучевой диагностики и терапии : национальное руководство / ред. С. К. Терновой. – Москва : ГЭОТАР-Медиа, 2012. – 990 с. - ISBN 978-5-9704-2300-4. – URL : <http://192.168.16.5/OpacUnicode/index.php?url=/notices/index/51668/default>. – Текст : непосредственный.
2. Илясова, Елена Борисовна. Лучевая диагностика : учебное пособие / Елена Борисовна Илясова, Марина Леонидовна Чехонацкая, Валерия Николаевна Приезжева. – 2-е изд., перераб. и доп. – Москва : ГЭОТАР-Медиа, 2021. – 432 с. - ISBN 978-5-9704-5877-8. – URL : <http://192.168.16.5/OpacUnicode/index.php?url=/notices/index/113247/default>. – Текст : непосредственный.
3. Лучевая диагностика : учебник / под ред. Г. Е. Труфанова. - 3-е изд., перераб. и доп. - Москва : ГЭОТАР-Медиа, 2023. - 484 с. - ISBN 978-5-9704-7916-2. - URL : <https://www.studentlibrary.ru/book/ISBN9785970479162.html> (дата обращения: 07.05.2025). - Режим доступа : по подписке. – Текст: электронный.

б) Дополнительная литература:

1. Лучевая диагностика заболеваний костей и суставов: национальное руководство / ред. С. К. Терновой, А. К. Морозов. – Москва : ГЭОТАР-Медиа, 2016. – 821 с. - ISBN 978-5-9704-3559-5. – URL : <http://192.168.16.5/OpacUnicode/index.php?url=/notices/index/76081/default>. - Текст: непосредственный.
2. Остманн, Йорг В. Основы лучевой диагностики. От изображения к диагнозу / Йорг В. Остманн, Кристоф Уальд, Джейн Кроссин : пер. с англ. – Москва : Медицинская литература, 2017. – 356 с. - ISBN 978-5-91803-007-3. - URL : <http://192.168.16.5/OpacUnicode/index.php?url=/notices/index/103368/default>. – Текст : непосредственный.
3. Крюков, Е. В. Лучевая диагностика при заболеваниях системы крови / под общ. ред. Е. В. Крюкова. - Москва : ГЭОТАР-Медиа, 2021. - 224 с. - ISBN 978-5-9704-6333-8. - URL : <https://www.studentlibrary.ru/book/ISBN9785970463338.html> (дата обращения: 07.05.2025). - Режим доступа : по подписке. – Текст : электронный.
4. Бородулина, Е. А. Лучевая диагностика туберкулеза легких : учебное пособие / Е. А. Бородулин, Б. Е. Бородулин, А. Н. Кузнецова. - Москва : ГЭОТАР-Медиа, 2021. - 120 с. - ISBN 978-5-9704-5991-1. - URL : <https://www.studentlibrary.ru/book/ISBN9785970459911.html> (дата обращения: 07.05.2025). - Режим доступа : по подписке. – Текст : электронный.
5. Лучевая терапия (радиотерапия) / Г. Е. Труфанов [и др.]; под ред. Г. Е. Труфанова. - Москва : ГЭОТАР-Медиа, 2018. - 208 с. - ISBN 978-5-9704-4420-7. - URL : <https://www.studentlibrary.ru/book/ISBN9785970444207.html> (дата обращения: 07.05.2025). - Режим доступа : по подписке. – Текст : электронный.
6. Трутень, В. П. Рентгеноанатомия и рентгенодиагностика в стоматологии : учебное пособие / В. П. Трутень. – 2-е изд., перераб. и доп. – Москва : ГЭОТАР-Медиа, 2020. – 251 с. - ISBN 978-5-9704-5472-5. – URL : <http://192.168.16.5/OpacUnicode/index.php?url=/notices/index/107487/default>. – Текст : непосредственный.
7. Бургенер, Франсис А. Лучевая диагностика заболеваний костей и суставов : руководство : атлас / Франсис А. Бургенер, Мартти Кормано, Томи Пудас ; ред. С. К. Терновой, А.И. Шехтер : пер. с англ. – Москва : ГЭОТАР-Медиа, 2017. – 540 с. - ISBN 978-5-9704-4158-9. – URL : <http://192.168.16.5/OpacUnicode/index.php?url=/notices/index/75710/default>. – Текст : непосредственный.

8. Меллер, Торстен Б. Норма при КТ- и МРТ- исследованиях / Торстен Б. Меллер, Эмиль Райф ; ред. Г. Е. Труфанов, Н. В. Марченко: пер. с англ. – 2-е изд. – Москва : МЕДпресс-информ, 2013. – 255 с. - ISBN 978-5-98322-952-5. – URL : <http://192.168.16.5/OpacUnicode/index.php?url=/notices/index/57280/default>. – Текст: непосредственный.
9. Меллер, Торстен Б. Норма при рентгенологических исследованиях / Торстен Б. Меллер ; ред. Ш. Ш. Шотемор : пер. с нем. – 3-е изд. – Москва : МЕДпресс-информ, 2014. – 288 с. - ISBN 978-5-98322-975-4. – URL : <http://192.168.16.5/OpacUnicode/index.php?url=/notices/index/57279/default>. – Текст : непосредственный.
10. "Путеводитель" по лучевой диагностике органов брюшной полости : Атлас рентгено-, УЗИ-, КТ- и МРТ- изображений / Военно-мед. акад. им. С. М. Кирова ; ред. Г. Е. Труфанов, В. В. Рязанов, А. С. Грищенко. – Санкт-Петербург : ЭЛБИ-СПб, 2014. – 432 с. - ISBN 978-5-91322-077-6. – URL: <http://192.168.16.5/OpacUnicode/index.php?url=/notices/index/54068/default>. – Текст : непосредственный.

2. Перечень учебно-методического обеспечения для самостоятельной работы обучающихся по дисциплине

Лучевая диагностика органов грудной клетки: норма и патология : атлас лучевых изображений для студентов, обучающихся по специальности(ям) 31.05.01 Лечебное дело, 31.05.02 Педиатрия, 31.05.03 Стоматология / **Тверской государственный медицинский университет** ; авт. **А. А. Юсуфов, М.В. Зинченко, Н. В. Цветкова, Е. И. Кочергина, А. А. Плюхин, Е. В. Штукина, И. А. Черкасова** . – 23,2 Мб . – Тверь : [б. и.], 2023 . – 65 с. – URL: <http://192.168.16.5/OpacUnicode/index.php?url=/notices/index/114133/default> -Текст : электронный.

Лучевая диагностика желудочно-кишечного тракта: норма и патология : атлас лучевых изображений для студентов, обучающихся по специальности(ям) 31.05.01 Лечебное дело, 31.05.02 Педиатрия, 31.05.03 Стоматология / **Тверской государственный медицинский университет** ; авт. **А. А. Юсуфов, М.В. Зинченко, Н. В. Цветкова, Е. И. Кочергина, А. А. Плюхин, Е. В. Штукина, И. А. Черкасова** . – 13,0 Мб . – Тверь : [б. и.], 2023 . – 47 с. - – URL: <http://192.168.16.5/OpacUnicode/index.php?url=/notices/index/114134/default> - Текст : электронный.

Лучевая диагностика костно-суставной системы: нормы и патология : атлас лучевых изображений для студентов, обучающихся по специальности(ям) 31.05.01 Лечебное дело, 31.05.02 Педиатрия, 31.05.03 Стоматология / **Тверской государственный медицинский университет** ; авт. **А. А. Юсуфов, М.В. Зинченко, Н. В. Цветкова, Е. И. Кочергина, А. А. Плюхин, Е. В. Штукина, И. А. Черкасова** . – 11,2 Мб . – Тверь : [б. и.], 2023 . – 32 с. – URL: <http://192.168.16.5/OpacUnicode/index.php?url=/notices/index/114130/default> - Текст : электронный.

Цветкова, Н. В. Ультразвуковая диагностика заболеваний органов пищеварительной системы. Модуль 3 : атлас эхограмм для обучающихся по ДПО ВО (повышение квалификации, профессиональной переподготовки) по специальности Ультразвуковая диагностика / **Н. В. Цветкова, А. А. Юсуфов; Тверской государственный медицинский университет** . – 12.5 Мб . – Тверь : [б. и.], 2023 . – 26 с. URL: <http://192.168.16.5/OpacUnicode/index.php?url=/notices/index/114136/default> - Текст : электронный.

Цветкова, Н. В. Ультразвуковая диагностика в гинекологии. Модуль 7 : атлас эхограмм для обучающихся по ДПО ВО (повышение квалификации, профессиональной переподготовки) по специальности «Ультразвуковая диагностика» / **Н. В. Цветкова, А. А. Юсуфов ; Тверской государственный медицинский университет** . – 133 Мб. – Тверь : [б. и.], 2023 . – 55 с. – URL: <http://192.168.16.5/OpacUnicode/index.php?url=/notices/index/114233/default> - Текст : электронный.

3. Перечень ресурсов информационно-телекоммуникационной сети «Интернет», необходимых для освоения дисциплины

Профессиональные базы данных, информационные справочные системы и электронные образовательные ресурсы:

Электронный справочник «Информио» для высших учебных заведений (www.informuo.ru);

Электронный библиотечный абонемент Центральной научной медицинской библиотеки Первого Московского государственного медицинского университета им. И.М. Сеченова // <http://www.emll.ru/newlib/>;

Информационно-поисковая база Medline ([http:// www.ncbi.nlm.nih.gov/pubmed](http://www.ncbi.nlm.nih.gov/pubmed));

База данных «Российская медицина» (<http://www.scsml.rssi.ru/>)

Официальный сайт Министерства здравоохранения Российской Федерации // <https://minzdrav.gov.ru/>;
Российское образование. Федеральный образовательный портал. // <http://www.edu.ru/>; Клинические рекомендации: <http://cr.rosminzdrav.ru/>;
Электронный образовательный ресурс Web-медицина (<http://webmed.irkutsk.ru/>)

4. Перечень информационных технологий, используемых при осуществлении образовательного процесса по дисциплине, включая перечень программного обеспечения и информационных справочных систем

4.1. Перечень лицензионного программного обеспечения:

1. Microsoft Office 2016:

- Access 2016;
- Excel 2016;
- Outlook 2016;
- PowerPoint 2016;
- Word 2016;
- Publisher 2016;
- OneNote 2016.

2. ABBYY FineReader 11.0

3. Карельская Медицинская информационная система К-МИС

4 Система дистанционного обучения Moodle.

5. Программное обеспечение «Среда электронного обучения 3KL»

6. Компьютерная программа для статистической обработки данных SPSS

7. Экспертная система обнаружения текстовых заимствований на базе искусственного интеллекта «Рукоконтекст»

8. Справочно-правовая система Консультант Плюс

4.2. Перечень электронно-библиотечных систем (ЭБС):

1. Электронно-библиотечная система «Консультант студента» (www.studmedlib.ru/);

2. Справочно-информационная система MedBaseGeotar (mbasegeotar.ru)

3. Электронная библиотечная система «elibrary» (<https://www.elibrary.ru/>)

5. Методические указания для обучающихся по прохождению практики.

VI. Описание материально-технической базы, необходимой для осуществления образовательного процесса по практике

Этот раздел оформляется в виде приложения № 3.

VII. Профилактическая работа. Создание портфолио.

В течение учебного года перед практикой ординатору необходимо проводить активную деятельность по формированию здорового образа жизни населения, которая будет засчитана ему в счет практики. Результаты этой работы каждый ординатор в течение всего периода обучения в университете заносит в свое портфолио.

В портфолио указываются какую именно деятельность ординатор осуществлял по формированию здорового образа жизни среди населения в виде следующих вариантов:

1. оформление санбюллетеней с указанием информации о том где находится этот санбюллетень + фото (можно черно-белое на листе бумаги формата А4) с подписью и печатью старшей медсестры отделения, в котором висит этот плакат;
2. электронные санбюллетени, размещаемые в социальных сетях;
3. проведение лекции с указанием где, когда проведена лекция, сколько человек присутствовало, распечатанным текстом лекции с подписью и печатью старшей медсестры отделения,
4. проведение беседы с указанием где, когда проведена беседа, сколько человек присутствовало, распечатанным текстом с ФИО и подписями пациентов, подписью и печатью старшей медсестры отделения,
5. оформление памятки для пациентов в печатном виде с подписью и печатью старшей медсестры отделения,

6. видеофильм профилактической направленности;
при этом портфолио может содержать не только информацию о проведении просветительской работы во время практики, но и вне ее
7. участие в работе студенческого отряда Милосердие,
8. участие в проекте Наркобезопасность,
9. волонтерская деятельность по формированию здорового образа жизни – проект Мобильное здравоохранение в торговых центрах;
10. участие в работе летних спортивных, оздоровительных лагерей для сопровождения групп на выезде в качестве медицинской бригады.

VIII. Сведения об обновлении рабочей программы практики
Представлены в Приложении № 4

Приложение №1

федеральное государственное бюджетное образовательное учреждение высшего образования
«Тверской государственный медицинский университет»
Министерства здравоохранения Российской Федерации

Кафедра _____

Ф.И.О. руководителя практической подготовки (1-й курс)

Ф.И.О. руководителя практической подготовки (2-й курс)

ДНЕВНИК ПРАКТИКИ

Ординатора _____ - _____ гг. обучения

Специальность: _____
(название)

Ф.И.О. _____

Тверь, 2025

**График прохождения практики в 20__ – 20__ уч. году
(первый курс)**

Даты прохождения	Вид практики (Б2.1. базовая)	База прохождения

Подпись руководителя _____

**График прохождения практики в 20__ – 20__ уч. году
(второй курс)**

Даты прохождения	Вид практики	База прохождения

Подпись руководителя _____

Результаты прохождения практики в 20 — 20 уч. году*

[illegible]

**(обязательно для заполнения по книге учета практических навыков)*

Содержание выполненной работы*

Даты начала и окончания практик (заполняется по расписанию)	Содержание выполненной работы (Примеры)	Кратность
с 3.10. __ по 18.12 __ гг.	1. Курация больных с оформлением истории болезни: <i>диагноз;</i> <i>диагноз; и т.д....</i>	12
	2. Прием поступающих больных с оформлением истории болезни: <i>диагноз;</i> <i>диагноз; и т.д....</i>	5
	3. Выписка больных с оформлением истории болезни и выписных документов: <i>диагноз;</i> <i>диагноз; и т.д....</i>	4
	4. Участие в выполнении плевральной пункции больному (диагноз).	
	5. Участие в проведении операции больному (диагноз): и т.д.....	
	Подписьординатора Подписьруководителяпрактики	

*заполняется с учетом специфики программы обучения

ХАРАКТЕРИСТИКА ОРДИНАТОРА ____ ГОДА ОБУЧЕНИЯ

Сроки прохождения практики _____

Место прохождения практики _____

Теоретическая подготовка ординатора и умение применять на практике полученные знания _____

Анализ работы ординатора на практике (дисциплина, активность, степень закрепления и усовершенствования общеврачебных и специальных навыков, овладение материалом, предусмотренным программой) _____

Поведение в коллективе, отношение к пациентам, сотрудникам, товарищам

Дополнительные сведения (соответствие внешнего вида, трудовая дисциплина) _____

Руководитель практики Дата

**Фонды оценочных средств
для проверки уровня сформированности компетенций (части компетенций)
для промежуточной аттестации по итогам освоения практики**

УК-1. Способен критически и системно анализировать, определять возможности и способы применения достижения в области медицины и фармации в профессиональном контексте

1) Типовые задания для оценивания результатов сформированности компетенции на уровне «Знать» (воспроизводить и объяснять учебный материал с требуемой степенью научной точности и полноты):

1. Медицинская помощь по профилю «рентгенология» включает комплекс медицинских мероприятий
2. Порядок оказания медицинской помощи по профилю «Рентгенология»
3. Правила организации деятельности отделения рентгенодиагностики
4. Правила организации деятельности отделения лучевой диагностики
5. Правила организации деятельности кабинета рентгенодиагностики
6. Правила организации деятельности кабинета рентгеновского флюорографического
7. Правила организации деятельности кабинета рентгеновского маммографического
8. Правила организации деятельности кабинета компьютерной
9. Правила организации деятельности кабинета магнитно-резонансной томографии
10. Правила организации деятельности кабинета рентгенохирургических методов диагностики и лечения
11. Правила организации деятельности кабинета остеоденситометрии
12. Рекомендуемые штатные нормативы медицинского и иного персонала кабинетов рентгенодиагностики медицинской организации
13. Правила организации деятельности центра (отдела) лучевой диагностики
14. . Рекомендуемый табель оснащения рентгеновских кабинетов и отделений, отделов (отделений) лучевой диагностики
15. Правила организации деятельности отделения томографии медицинской
16. Правила организации деятельности регионального рентгенорадиологического отделения при центре (отделе) лучевой диагностики медицинской организации субъекта РФ
17. Правила организации деятельности архива отделения рентгенодиагностики, центра (отдела) лучевой диагностики
18. Правила организации деятельности кабинета топометрии
19. Временные нормативы на проведение рентгенологических исследований
20. . Мероприятия по радиационной защите пациентов и персонала при рентгенологических исследованиях

2) Типовые задания для оценивания результатов сформированности компетенции на уровне «Уметь» (решать типичные задачи на основе воспроизведения стандартных алгоритмов решения):

1. Стандарт оснащения рентгеновского кабинета для рентгенографии легких (флюорографии)
2. Анализ результатов рентгенологических исследований проводится.
3. Анализ результатов рентгенологических исследований с применением телемедицинских технологий при направлении медицинских изображений в другую медицинскую организацию.
4. Протокол оформления в медицинской организации, проводившей рентгенологическое исследование.
5. Стандарт оснащения Кабинета рентгеновского маммографического
6. Стандарт оснащения Кабинета ультразвуковой диагностики
7. Стандарт оснащения Кабинета рентгеновской компьютерной томографии
8. Направление на рентгенологическое исследование
9. Запись в листе назначений и их выполнения
10. Направление на рентгенологическое исследование, при котором планируются проведение инвазивных процедур, введение лекарственных препаратов
11. Исследование головного мозга новорожденного
12. Контрольная карта диспансерного наблюдения

13. Составление заключения по экспертизе живого лица.
14. Организация диспансеризации на участке,
15. Анализ заболеваемости с временной утратой трудоспособности
16. Клиническое обследование больного
17. Оценка гормональных исследований крови (ТТГ, Т3,Т4, катехоламины, ванилил-миндальная кислота, ренин, альдостерон)
18. Первая врачебная помощь при неотложных состояниях - Обморок.
19. Мероприятия по радиационной защите пациентов и персонала при рентгенологических исследованиях
20. Дозиметрический контроль

3) Типовые задания для оценивания результатов сформированности компетенции на уровне «Владеть» (решать усложненные задачи на основе приобретенных знаний и умений, с их применением в нетипичных ситуациях, формируется в процессе практической деятельности):

1. Подобрать и обосновать необходимое оборудование для оснащения кабинета рентгенологических исследований исходя из задач и объема исследований медицинской организации.
2. Составить расписание работы кабинета рентгеновской денситометрии
3. Провести анализ рентгенологического исследования и оформить протокол рентгенологического исследования;
4. Освоение и внедрение в практику новых методик рентгенодиагностики;
5. Обеспечить взаимосвязь и преемственность в работе с другими лечебно-диагностическими подразделениями медицинской организации при проведении рентгенологических исследований;
6. Проводить методическую работу с врачами лечебно-диагностических подразделений по вопросам правильности и обоснованности направления пациентов на рентгенологические исследования;
7. Выявлять и анализировать причины расхождения заключений по результатам рентгенологических исследований с результатами других диагностических исследований, клиническим и патолого-анатомическим диагнозами;
8. Организовать и провести консультацию с применением телемедицинских технологий;
9. Представить отчеты по видам, формам, в сроки и в объемы, которые установлены уполномоченным федеральным органом исполнительной власти
10. Собрать и представить первичные данные о медицинской деятельности для информационных систем в сфере здравоохранения
11. Применять полученные результаты научных исследований для анализа и интерпретирования при постановке диагноза больным
12. Численность медицинского персонала организации составляет 25 врачей. ведущих амбулаторный прием. Какова численность персонала рентгеновского отделения амбулаторно-поликлинического учреждения?

1 должность врача-рентгенолога

2 должность врача-рентгенолога

3 должность врача-рентгенолога

4 должность врача-рентгенолога

5 должность врача-рентгенолога

Укажите нормативные документы.

Приказ МЗ РФ № 560 от 09.06.2020.

13. Каковы сроки хранения рентгенограмм при отсутствии патологии, при патологических изменениях, а также рентгенограмм больных детей (соответственно)?

при отсутствии патологии	при патологических изменениях	больных детей
1 год	1 год,	3 года,
2 года,	3 года	6 лет,
5 лет,	5 лет	8 лет
10 лет	10 лет	10 лет

Укажите нормативные документы.

Приказ МЗ РФ №560 от 09.06.2020.

14. 1. Для снижения суммационного эффекта при рентгенологическом исследовании можно использовать

- многопроекционного исследования
- снижения напряжения
- нестандартной проекции
- послойного исследования

2. Какие категории установлены для облучаемых лиц.

3. Укажите Нормируемые Пределы доз величины персонал (группа А) население.

Нормируемые величины	Пределы доз	
	персонал (группа А)	население
Эффективная доза	20 мЗв в год в среднем за любые последовательные 5 лет, но не более 50 мЗв в год	1 мЗв в год в среднем за любые последовательные 5 лет, но не более 5 мЗв в год
Эквивалентная доза за год в хрусталике глаза коже кистях и стопах		

Эталон ответа:

1. Послойное исследование.

2. - персонал (группы А и Б); - все население, включая лиц из персонала вне сферы и условий их производственной деятельности.

3.

Эффективная доза	20 мЗв в год в среднем за любые последовательные 5 лет, но не более 50 мЗв в год	1 мЗв в год в среднем за любые последовательные 5 лет, но не более 5 мЗв в год
Эквивалентная доза за год в хрусталике глаза коже кистях и стопах	150 мЗв 500 мЗв 500 мЗв	15 мЗв 50 мЗв 50 мЗв

15. Наибольшее значение в дифференциальной диагностике дистопии и нефроптоза имеет

1. уровень расположения лоханки
2. длина мочеточника
3. уровень отхождения почечной артерии
4. расположение мочеточника и длина мочеточника и уровень отхождения почечной артерии

Выберите методы для дифференциальной диагностики дистопии и нефроптоза

1. коронарография
2. рентгенография
3. электронно-лучевая томография
4. МРТ
5. КТ
6. УЗИ

Эталон ответа 3, 5

16. Какая из приведенных контрастных методик исследования имеет терапевтический эффект?

- пневмомаммография
- дуктография
- пневмокистография
- двойное контрастирование протоков

Эталон ответа пневмокистография

17. Вы проводите рентгенологические исследования органов грудной клетки. Укажите расчетные нормы времени на проведение следующих исследований:

Рентгеноскопия органов грудной клетки

Рентгенография (обзорная) грудной клетки в одной проекции
в двух проекциях

Рентгеноскопия и рентгенография сердца с контрастированным пищеводом

Рентгенография гортани

Рентгенография сердца, диафрагмы

Эталон ответа

Рентгеноскопия органов грудной клетки	10 мин.
Рентгенография (обзорная) грудной клетки в одной проекции	10 мин.
в двух проекциях	15 мин.
Рентгеноскопия и рентгенография сердца с контрастированным пищеводом	20 мин.
Рентгенография гортани	10 мин.
Рентгенография сердца, диафрагмы	19 мин.

18. Больной А. направлен на исследование ангиография.

1. Ангиография — это исследование:

1. бронхиального дерева
2. артериального русла
3. мочевыводящих путей

2. Основным способом ангиографического исследования является:

1. пункция
2. катетеризация по Сельдингеру
3. хирургическое выделение сосуда

Эталон ответа: 2,2

19. Больной К. направлен на исследование ангиография.

1. Укажите основную задачу ангиографии:

1. травматические повреждения костей
2. патологические изменения сосудистого русла
3. патологическое состояние при беременности

2. Контрастированием артериального русла называют:

1. флебографию
2. лимфографию
3. ангиографию

Эталон ответа: 2,3

20. Перечислите признаки возможных осложнений при ангиографическом исследовании. К каждому признаку подберите соответствующую пару «признак—диагноз»

- а. над местом пункции появилась и увеличивается припухлость
 - б. после флебографии повысилась температура, появилась боль в зоне исследования
 - в. повязка над местом пункции артерии пропиталась кровью
 - г. после аортографии развились явления ишемии правой голени, боль в икроножной мышце
1. тромбоз артерии
 2. явления флебита
 3. гематома в месте пункции
 4. наружное кровотечение из пункционного отверстия

Эталон ответа а-3,б-2, в-4, г -1.

УК-3. Способен руководить работой команды врачей, среднего и младшего медицинского персонала, организовывать процесс оказания медицинской помощи населению

1) Типовые задания для оценивания результатов сформированности компетенции на уровне «Знать» (воспроизводить и объяснять учебный материал с требуемой степенью научной точности и полноты):

1. Рентгенологические исследования проводятся
 1. врачом-рентгенологом
 2. рентгенолаборантом
 3. акушеркойЭталон ответа 1,2
2. Анализ результатов рентгенологических исследований проводится
 1. врачом-рентгенологом
 2. лаборантом
 3. ординаторомЭталон ответа 1
3. Анализ результатов рентгенологических исследований в другой медицинской организации
 1. Проводится
 2. Не проводитсяЭталон ответа 1
4. Проведения рентгенологических исследований возможно в
 1. рамках оказания первичной медико-санитарной помощи,
 2. специализированной медицинской помощи,
 3. паллиативной медицинской помощи
 4. медицинской помощи при санаторно-курортном лечении:Эталон ответа 1,2,3,4
5. Пациентам, которым оказывается медицинская помощь в стационарных условиях и в условиях дневного стационара и передвижение которых по медицинским причинам ограничено, в том числе ввиду назначенного режима лечения, рентгенологические исследования могут проводиться
 1. непосредственно в структурном подразделении медицинской организации, в котором они пребывают, с использованием портативного рентгенологического оборудования
 2. не проводятсяЭталон ответа 1
6. Направление, выданное для проведения рентгенологического исследования в другой медицинской организации, дополнительно содержит:
 1. Наименование учреждения, выдавшего направление
 2. Фамилия, имя, отчество (при наличии) пациента, дату его рождения;
 3. Номер медицинской карты пациента, получающего медицинскую помощь в амбулаторных условиях
 4. Диагноз основного заболевания, код диагноза в соответствии с Международной статистической классификацией болезней и проблем, связанных со здоровьем, 10-го пересмотра;
 5. Ограничения к проведению рентгенологического исследования (при наличии);
 6. Анатомическую область и (или) орган (органы), подлежащие обследованию;
 7. Цель назначенного рентгенологического исследования;
 8. Фамилию, имя, отчество (при наличии) и должность лечащего врача (фельдшера, акушерки).Эталон ответа 1
7. Рентгенологическое исследование проводится на основании
 1. Направления врача
 2. Записи в Листе назначений
 3. Рекомендации родственников.
 4. По собственному желанию пациентаЭталон ответа 1
8. По результатам рентгенологического исследования составляется Протокол по форме согласно приложению N 34 к настоящим Правилам
 1. в течение 24 часов
 2. в течении 1 часа

3. в течении 7 дней.

Эталон ответа 2

9. Протокола исследования подписывает

1. Врач-рентгенолог
2. Лаборант
3. Исследуемый пациент

Эталон ответа 1

10. Перечислите мероприятия, обеспечивающие радиационную безопасность пациента при рентгенологическом исследовании:

1. назначение исследования по строгим показаниям
2. применение приспособлений для защиты тела пациента вне зоны исследования
3. использование усилителей рентгеновского изображения и цифровых датчиков
4. сокращение времени исследования пациента за экраном при сохранении качества исследования
5. верно все перечисленное выше

Эталон ответа 5

11. Содержание протокола исследования
12. Правила организации деятельности Кабинета магнитно-резонансной томографии
13. Штатные нормативы Кабинета магнитно-резонансной томографии
14. Стандарт оснащения Кабинета магнитно-резонансной томографии
15. Правила организации деятельности Кабинета рентгеновской остеоденситометрии
16. Штатные нормативы Кабинета рентгеновской остеоденситометрии
17. Стандарт оснащения Кабинета рентгеновской остеоденситометрии
18. Правила организации деятельности Кабинета рентгеновского для топометрии
19. Назначение на должность и освобождение заведующего кабинетом (отделением)
20. Порядок оформления протокола исследования

2) Типовые задания для оценивания результатов сформированности компетенции на уровне «Уметь» (решать типичные задачи на основе воспроизведения стандартных алгоритмов решения):

- 1 Оформить направление на рентгенологическое исследование (далее - Направление) в виде документа на бумажном носителе, которое заполняется разборчиво от руки или в печатном виде, заверяется личной подписью и печатью лечащего врача (фельдшера, акушерки), и (или) с согласия пациента или его законного представителя в форме электронного документа, подписанного с использованием усиленной квалифицированной электронной подписи лечащего врача (фельдшера, акушерки);
2. Сделать запись в листе назначений и их выполнения, содержащемся в медицинской карте стационарного больного (далее - Лист назначений), о виде необходимого рентгенологического исследования или, в случае направления в другую медицинскую организацию, оформляет Направление.
3. Установить наличие или отсутствие у пациента противопоказаний к проведению такого вида исследований и указать это в Направлении.
4. Оформить Направление для проведения рентгенологического исследования в другой медицинской организации в форме электронного документа.
5. Выдать Копию Протокола по запросу пациента либо его законного представителя, направленного в том числе в электронной форме.
6. Обосновать Штатную численность Кабинета
7. Обеспечить взаимосвязь и преемственности в работе с другими лечебно-диагностическими подразделениями медицинской организации при проведении рентгенологических исследований;
8. Вести методическую работу с врачами лечебно-диагностических подразделений по вопросам правильности и обоснованности направления пациентов на рентгенологические исследования;
9. Выявлять и анализировать причины расхождения заключений по результатам рентгенологических исследований с результатами других диагностических исследований, клиническим и патолого-анатомическим диагнозами;
10. Организовать и провести консультацию с применением телемедицинских технологий;
11. Представить отчет по видам, формам исследований за год ,
12. Представить первичные данные о медицинской деятельности;

13. Провести КТ- исследование
14. Подготовить заключение по результатам исследования головного мозга ребенка
15. Выбрать метод исследования и провести исследование пациента после травмы головы
- 16.Выполнение обзорной рентгенограммы нижней челюсти и консультирование врача-стоматолога
- 17.Фиксирование дозы после выполнения рентгеновского исследования
18. Контролировать младший медицинский персонал по заполнению журнала
- 19.Провести совместную консультацию с педиатром по результатам нейросонографии
- 20.Консультация с неврологом по результатам 2-х Исследований головного мозга

3) Типовые задания для оценивания результатов сформированности компетенции на уровне «Владеть» (решать усложненные задачи на основе приобретенных знаний и умений, с их применением в нетипичных ситуациях, формируется в процессе практической деятельности):

Задача 1 Оформить направление на рентгенологическое исследование (далее - Направление) в виде документа на бумажном носителе, которое заполняется разборчиво от руки или в печатном виде, заверяется личной подписью и печатью лечащего врача (фельдшера, акушерки), и (или) с согласия пациента или его законного представителя в форме электронного документа, подписанного с использованием усиленной квалифицированной электронной подписи лечащего врача (фельдшера, акушерки);

Задача 2. Сделать запись в листе назначений и их выполнения, содержащемся в медицинской карте стационарного больного (далее - Лист назначений), о виде необходимого рентгенологического исследования или, в случае направления в другую медицинскую организацию, оформляет Направление.

Задача 3. Вы проводите Рентгенологические исследования костно-суставной системы. Укажите расчетные нормы времени на проведение следующих исследований:

Рентгенография периферических отделов скелета и позвоночника в одной проекции
в двух проекциях

Рентгенография черепа в двух проекциях

Рентгенография придаточных пазух носа

Рентгенография височно-челюстного сустава

Рентгенография нижней челюсти

Рентгенография костей носа

Рентгенография зубов

Рентгенография височной кости

Рентгенография ключицы

Рентгенография лопатки в двух проекциях

Рентгенография ребер с аутокомпрессией во время дыхания

Рентгенография грудины с компрессией во время дыхательных движений

Рентгенография грудного отдела позвоночника с компрессионным поясом во время дыхательных движений

Функциональное исследование позвоночника

Рентгенография костей таза

Рентгенография мягких тканей

На каждый дополнительный снимок в специальных проекциях прибавляется

Эталон ответа

Рентгенография периферических отделов скелета и позвоночника в одной проекции	10 мин.
в двух проекциях	15 мин.
Рентгенография черепа в двух проекциях	15 мин.
Рентгенография придаточных пазух носа	10 мин.
Рентгенография височно-челюстного сустава	15 мин.
Рентгенография нижней челюсти	15 мин.
Рентгенография костей носа	10 мин.

Рентгенография зубов	10 мин.
Рентгенография височной кости	15 мин.
Рентгенография ключицы	10 мин.
Рентгенография лопатки в двух проекциях	15 мин.
Рентгенография ребер с аутокомпрессией во время дыхания	20 мин.
Рентгенография грудины с компрессией во время дыхательных движений	35 мин.
Рентгенография грудного отдела позвоночника с компрессионным поясом во время дыхательных движений	25 мин.
Функциональное исследование позвоночника	20 мин.
Рентгенография костей таза	10 мин.
Рентгенография мягких тканей	10 мин.
На каждый дополнительный снимок в специальных проекциях прибавляется	5 мин.

Задача 4. При остеосцинтиграфии в норме РФП накапливается в большей степени в:

- 1) диафизе
- 2) участках кости, имеющих губчатое строение
- 3) эпифизе
- 4) метафизе

Эпифиз представляет следующую часть кости:

1) периферическую часть трубчатой кости, принимающую участие в образовании суставной поверхности

2) центральную часть трубчатой кости

3) промежуточную часть трубчатой кости между центральным и периферическим участками

4) часть кости с собственным ядром окостенения, к которому прикрепляются связки и сухожилия

Апофиз представляет следующую часть кости:

1) периферическую часть эпифиза

2) часть кости с собственным ядром окостенения, к которому прикрепляются связки и сухожилия

3) центральную часть трубчатой кости

4) промежуточную часть трубчатой кости между центральным и периферическим участками

Эталон ответа: 2, 1, 2

Задача 5. Выберите Контрастные препараты, препараты, применяемые при лучевых исследованиях

1. КТ

2. МРТ

3. УЗИ

А-стандартная бариевая взвесь

Б-водорастворимые йодсодержащие препараты

В-парамагнетики, супермагнетики

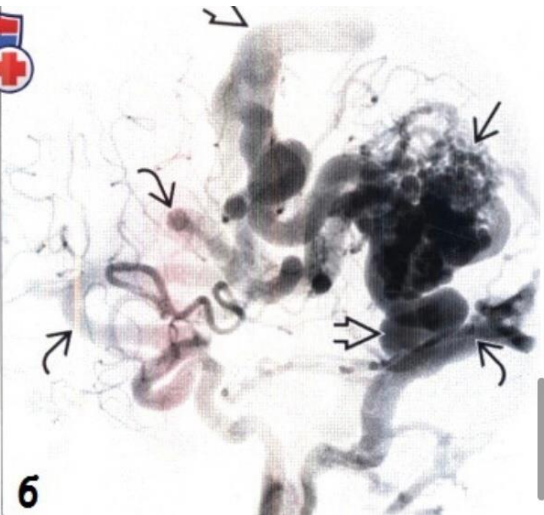
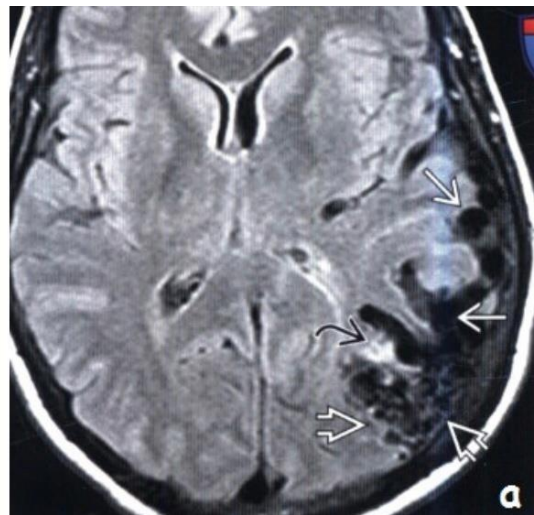
Г-вода

Д-воздух

Эталон ответа:

Задача 6. Пациент А., 45 лет, жалуется на ноющую боль в левой теменно-затылочной области.

Было проведено МРТ исследование головного мозга с в\к контрастированием.



1. Опишите патологию: 1 рис (MPT FLAIR),
2. Опишите патологию: 2 рис (ангиография сосудов головного мозга)
3. Напишите заключения к данным снимкам

Эталон ответов:

1. Визуализируется ядро АВМ в виде «сотовых» участков потери сигнала за счет эффекта потока, без выраженного масс эффекта.
2. Визуализируется клубок патологически расширенных артерий и вен, с приводящим и отводящим сосудом.
3. АВМ в бассейне левой СМА.

Задача 7. Пациент направлен кардиологом на обследование М-эхокардиография.

М-эхокардиография является:

- 1) одномерным исследованием
- 2) двухмерным исследованием
- 3) трехмерным исследованием
- 4) четырехмерным исследованием

Двухмерная эхокардиография позволяет определить:

- 1) площадь каждой камеры сердца на эхокардиограмме
- 2) толщину межжелудочковой и межпредсердной перегородок
- 3) толщину перикарда
- 4) толщину стенок камер сердца, их сократимость

Анатомические структуры сердца лучше всего определяются при:

- 1) М-эхокардиографии
- 2) двухмерной эхокардиографии
- 3) доплерографии

Эталон ответа: 2, 4, 3.

Задача 8. Для уточнения диагноза пациент направлен кардиологом на дополнительное исследование Допплерография .

К каким методам ЛД относится доплерография

1. Рентгенография
2. КТ
3. МРТ
4. УЗД

Допплеровский режим при исследовании сердца используется для:

- 1) количественной и качественной оценки тока крови по камерам сердца
- 2) определения толщины межжелудочковой и межпредсердной перегородок
- 3) определения толщины стенок камер сердца, их сократимости

Эталон ответа: 4, 1

Задача 9. Рентгеновская компьютерная томография в диагностике заболеваний сердечно-сосудистой системы:

- 1) является скрининговым методом

- 2) специальным дорогостоящим методом, имеющим широкие показания
 - 3) инвазивной методикой
 - 4) проводится всем пациентам для оценки состояния малого круга кровообращения и конфигурации сердечно-сосудистой тени
 - 5) является доступным методом, имеющим широкие показания
- Эталон ответа: 2

Задача 10. Больная Н., 55 лет, поступила в клинику с жалобами на тупые боли в правом подреберье. Из анамнеза: болеет в течение 3 месяцев.

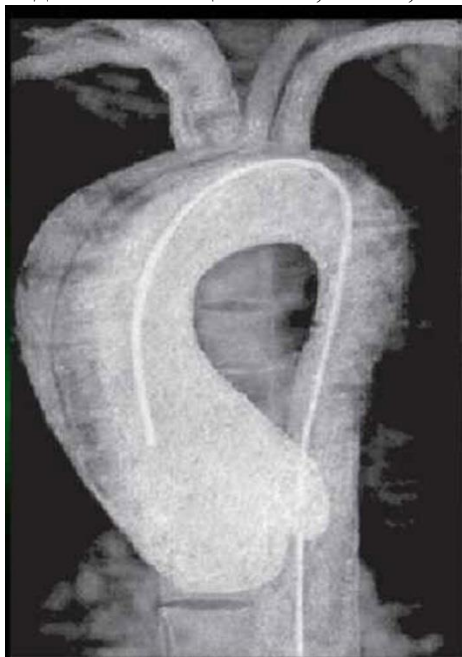Обследование: При пальпации в правом подреберье определяется мягковатой консистенции край печени. Лабораторные показатели гомеостаза не отклонены от нормы. При УЗИ и КТ в правой доле печени округлое образование до 5 см в диаметре. Опухолевые маркеры: альфа-фетопротеин, СА-19,9, РЭА в пределах нормы. При селективной ангиографии чревного ствола в 6 и 7 сегментах печени в паренхиматозную фазу определяется округлое образование 10x15x16 см с участками накопления и задержкой контрастного вещества в сосудистых пространствах неправильной формы до 3-4 см. Со стороны других органов и систем патологии не выявлено.

Ваше заключение:

1. Гепатоцеллюлярная карцинома.
2. Фибронодулярная гиперплазия правой доли печени.
3. Кавернозная гемангиома печени.
4. Гепатоцеллюлярная аденома печени.
5. Цистаденома печени.

1. Какое заболевание можно предположить по клинической картине?
2. Назовите методы ЛД, позволяющие дифференцировать цистаденому от других заболеваний?
3. Дифференциальная лучевая диагностика опухолей печени.

Задача 11. У пациента Б., 55 лет, на проф. осмотре была выявлена патология:



- 1) Опишите патологию.
- 2) Где находится катетер (истинный или ложный просвет).
- 3) Определите по классификации ДеБейки тип патологии.

Эталон ответа: КТ-ангиография с расслаивающейся аневризмой восходящей части аорты: визуализируется двойной контур расслаивающейся аорты. Катетер находится в истинном просвете аорты. 2 тип по ДеБейки.

Задача 12. Пациентка 42 лет, обратилась к врачу с жалобами на пальпируемые образования на волосистой части головы. Было выполнено МРТ исследование головного мозга. Были обнаружены в мягких тканях лобной и теменной областей, подкожно, многочисленные объемные образования округлой и овальной формы, с четкими ровными контурами, неоднородной

структуры, гипоинтенсивного сигнала по T1 и T2 ВИ, размерами от 0,5 см до 2,4 см.

Вопросы:

1. Чему соответствует данная картина?
2. Показано ли контрольное исследование и через какой срок?

Ответы:

Вероятнее всего, множественные атеромы мягких тканей.

Нет, так как атерома является доброкачественным образованием. В случае увеличения количества и размера образований будет рекомендовано повторное обследование.

Задача 13. Пациент 63 лет был доставлен в сосудистый центр с жалобами на загрудинную боль, некупирующуюся анальгетиками и нитроглицерином, был выставлен предварительный диагноз ОКС с элевацией сегмента ST. Известно, что данные симптомы развились менее часа назад.

Вопросы:

1. Какой метод лучевой диагностики будет предпочтительным в данном случае?
2. Опишите методику лечения при наличии стеноза одной из коронарных артерий?

Ответы:

Коронароангиография.

Проводниковый катетер вводят в крупную периферическую артерию и продвигают до достижения устьев венечных артерий. Баллонный катетер проводят под контролем рентгеноскопии к месту стеноза, затем раздувают с целью раздавливания атеросклеротической бляшки и расширения просвета артерии. После выполнения процедуры повторяют ангиографию, чтобы зафиксировать изменения.

Задача 14. Какие два основных вида взвешенных изображений вы знаете в МРТ? На каком из них сигнал от жира наиболее интенсивен? При увеличении содержания воды в тканях как изменится сигнал на МРТ?

Ответ: T1-взвешенное и T2-взвешенное. На T1-взвешенном изображении. Станет более интенсивным на T2-взвешенном и менее на T1-взвешенном изображениях.

Задача 15. Укажите последовательность выполнения фаз контрастирования в органах

1. Последовательность выполнения фаз контрастирования в пищеводе:
 2. Последовательность выполнения фаз контрастирования в желудке:
 3. Последовательность выполнения фаз контрастирования в толстой кишке:
 - а) тугое наполнение, двойное контрастирование, рельеф слизистой оболочки
 - б) тугое наполнение, рельеф слизистой оболочки, двойное контрастирование
 - в) рельеф слизистой оболочки, двойное контрастирование, тугое наполнение
- Эталон ответа 1-а, 2-в, 3-б

Задача 16. Больная направлена на обследование почек урологом.

1. Назовите способы лучевой диагностики исследования почек:
 1. экскреторная урография, ретроградная пиелография
 2. динамическая и статическая сцинтиграфия, радиография
 3. ангиография
 4. УЗИ, КТ, МРТ
 5. все перечисленное выше верно
 2. Назовите лучевые способы оценки функции почек:
 1. экскреторная урография
 2. ретроградная пиелография
 3. динамическая сцинтиграфия, радиография
 4. УЗИ, КТ
 3. Для выявления структурных изменений (диффузных, очаговых) в почках используют:
 1. УЗИ
 2. КТ
 3. МРТ
 4. ангиографию
 5. все перечисленное выше верно
- Эталон ответа: 4, 1, 1

Задача 17. Больной А, 17 лет, направлен терапевтом. Предъявляет жалобы на наличие тяжести в эпигастриальной области, чувство распирания верхней части живота после еды. Выше предъявленные жалобы появились три месяца тому назад. При эндоскопическом исследовании верхних отделов пищеварительного тракта выявили наличие плоского экзофитного образования на широком основании с наличием мелкого поверхностного изъязвления в центре. При компьютерно-томографическом исследовании органов брюшной полости каких-либо патологических изменений не было выявлено.

При рентгенологическом исследовании верхних отделов пищеварительного тракта удалось визуализировать патологическое образование, расположенное в препилорической области по большой кривизне сразу перед привратником. Форма образования овальная. Размеры 7х4 мм, Контуры достаточно четкие ровные. В центре образования расположено депо контрастного вещества размерами 3х2 мм. Стенки желудка на всем протяжении эластичные. Моторно-эвакуаторная функция желудка сохранена. Луковица и петля 12-перстной кишки не изменены.

Ваше заключение:

1. Рак желудка
2. Язва желудка
3. Болезнь Менетрие
4. Гетеротопия ткани поджелудочной железы в стенку желудка.
 1. Какое заболевание можно предположить по клинической картине?
 2. Дифференциальная лучевая диагностика язвы желудка.

Задача 18..Для каждой клинической ситуации определите метод исследования. Обоснуйте выводы.

Клиническая ситуация	Рекомендация Комментарии
1.Бессимптомная черепно-мозговая травма — головные боли — гематома, рана, ушиб или скальпирование волосистой части головы — отсутствие признаков 2 и 3	Неотложная рентгенография черепа не рекомендуется. Если живет не один, может вернуться домой с листом наблюдения. Если живет один, должен быть госпитализирован для наблюдения
2.Черепно-мозговая травма с изменением сознания в момент травмы или непосредственно после нее: — усиливающиеся головные боли — интоксикация (алкоголь, наркотики) — маловероятное объяснение обстоятельств травмы — потеря сознания после травмы — рвота — посттравматическая амнезия — политравма — тяжелые раны на лице	В первую очередь КТ. При отсутствии КТ возможны рентгеновские снимки черепа и клиническое наблюдение
3.Черепно-мозговая травма с изменением сознания в момент травмы или непосредственно после нее: — признаки перелома основания черепа — возможность вдавленного перелома с компрессией головного мозга или проникающая рана — ребенок до 2 лет или подозрение на жестокое обращение с ребенком	Неотложная рентгенография черепа черепа как стандартное исследование не рекомендуется.
4.Черепно-мозговая травма с нарушением сознания (не причиненным токсическим или метаболическим факторами) — очаговые неврологические симптомы — прогрессивное ухудшение сознания — проникающая рана — вероятный вдавленный перелом	Стандартные рентгенограммы возможны перед операцией (при проникающем ранении, вероятном вдавленном переломе черепа)

Задача 19. Пациент Х жалуется на наличие болезненности и отека в области правой слюнной железы, на болевые ощущения при глотании. Из анамнеза следует, что накануне пациент подвергнулся переохлаждению. Объективно: в области правой слюнной железы отмечаются явления отека и гиперемии кожных покровов, при бимануальной пальпации — резкая болезненность. Температура тела повышена, в среднем от 37,5 до 38,5 °С. При осмотре со стороны полости рта справа выявлены отек и гиперемия, из устья Вартонова протока выделяется незначительное количество слюны, гноя с примесью крови, зондирование затруднено. По результатам ультразвуковой доплерографии: правая железа увеличена в размерах, пониженной эхогенности, паренхима неоднородная, проток расширен, конкременты не определяются. Режим цветовой доплерографии: диффузное усиление паренхиматозной васкуляризации. Исследование смешанной слюны показало присутствие альбумина в количестве $15,3 \pm 6,87$ мг/мл и увеличение IgG до $16,5 \pm 3,44$ мг/мл.

1. Поставьте диагноз.

Паренхиматозный сиалоаденит правой слюнной железы

2. Какие дополнительные методы исследования можно применить для постановки диагноза? УЗИ, сиалография с контрастным веществом, КТ, МРТ.

Задача 20. Гражданка КА., 29 лет, обратилась к стоматологу с жалобами на сильную боль и отечность в области слюнной железы. При осмотре врач обнаружил увеличенную слюнную железу с признаками воспаления. Подозрение падает на острый сиалоаденит. Для подтверждения диагноза необходимо провести лучевую диагностику.

Вопросы:

1. Какие методы лучевой диагностики можно использовать для выявления острого сиалоаденита?

2. Какие характерные результаты можно наблюдать при лучевой диагностике острого сиалоаденита?

3. Какое лечение необходимо провести при остром сиалоадените?

Эталон ответа:

1. Методами лучевой диагностики, которые можно использовать для выявления острого сиалоаденита, являются следующие:

- Рентгеновское исследование слюнных желез: пациенту вводят контрастное вещество, которое обеспечивает визуализацию слюнных протоков и позволяет выявить возможные препятствия или структурные изменения в железах.

- Ультразвуковое исследование (УЗИ): это неинвазивная процедура, которая использует ультразвуковые волны для создания изображения слюнных желез.

- Компьютерная томография (КТ): это более точный метод лучевой диагностики, который предоставляет более детализированное изображение слюнных желез и окружающих тканей.

2. Для острого сиалоаденита можно наблюдать следующие характерные результаты при лучевой диагностике:

- Рентгеновское исследование может показать расширение или сужение слюнных протоков, их замутнение или расширение полости внутри железы.

- УЗИ может выявить наличие воспаления и опухолей в слюнных железах, а также оценить их размер и структуру.

- КТ может предоставить более подробное изображение изменений в слюнных железах, включая возможные образования камней, поликистоз или опухоли.

3. Лечение острого сиалоаденита может включать:

- Применение антибиотиков для борьбы с инфекцией;

- Применение противовоспалительных препаратов для снятия боли и отека;

- Горячие компрессы для облегчения симптомов;

- Массаж слюнной железы для стимуляции выведения слюны и улучшения оттока

- В случае блокады выходного протока камнем, может потребоваться его удаление или дробление.

УК-4. Способен выстраивать взаимодействие в рамках своей профессиональной деятельности

1) Типовые задания для оценивания результатов сформированности компетенции на уровне «Знать» (воспроизводить и объяснять учебный материал с требуемой степенью научной точности и полноты):

1. Правила организации деятельности рентгеновского отделения
2. Штатные нормативы рентгеновского отделения
3. Стандарт оснащения рентгеновского отделения
4. Правила организации деятельности центра лучевой диагностики
5. Штатные нормативы деятельности центра лучевой диагностики
6. Стандарт оснащения деятельности центра лучевой диагностики
7. Правила организации деятельности Дистанционного консультативного центра лучевой диагностики
8. Штатные нормативы Дистанционного консультативного центра лучевой диагностики
9. Стандарт оснащения Дистанционного консультативного центра лучевой диагностики
10. Оказание специализированной медицинской помощи в экстренной и неотложной формах рекомендуется организация работы структурных подразделений медицинских организаций, проводящих рентгенологические исследования в круглосуточном режиме.
11. Назначение на проведение Рентгенологического исследования.
12. Право пациента на выбор медицинской организации на проведения рентгенологических исследований.
13. Анализ результатов рентгенологических исследований в другой медицинской организации.
14. Рентгенологические исследования пациентам дневного стационара и передвижение которых по медицинским причинам ограничено.
15. Протокол, составленный по результатам рентгенологического исследования в другой медицинской организации.
16. Приложения к протоколу исследования.
17. Сроки хранения изображений, полученных при проведении рентгенологического исследования
18. Руководство деятельностью Кабинета.
19. Проведение рентгенологических исследований в рамках оказания первичной медико-санитарной помощи:
20. Консультирование диагностически сложных случаях при проведении рентгенологических исследований

2) Типовые задания для оценивания результатов сформированности компетенции на уровне «Уметь» (решать типичные задачи на основе воспроизведения стандартных алгоритмов решения):

1. Указать название, дозировку и способ введения контрастного лекарственного препарата (при рентгенологическом исследовании с контрастным усилением);
2. Указать название, дозировку и способ введения лекарственных препаратов, использованных для анестезии;
3. Зафиксировать информацию о наличии осложнений;
4. Описать результаты проведенного рентгенологического исследования;
5. Выдать заключение по результатам рентгенологического исследования с указанием стандартизированных шкал оценки результатов;
6. Указать рентгенологические признаки: заболеваний (болезней), травм, физиологических или патологических состояний, врожденных пороков развития, неспецифических изменений, заболеваний и состояний, которые позволяют сформировать дифференциально-диагностический ряд;
7. Провести мероприятия по радиационной безопасности медицинского персонала;
8. Провести мероприятия по радиационной безопасности пациента;
9. Провести диагностику рассеянного склероза, болезни Паркинсона, Альцгеймера и других нейродегенеративных заболеваний.
10. Провести диагностику доброкачественных новообразований головного мозга и оболочек
11. Определить МР-синдром изменений костной ткани по МР-томограмме.

12. Определить тактику ведения больного в соответствии с установленными стандартами с использованием современных диагностических методов лучевой визуализации – возраст пациента более 90 лет
13. Установить соответствие между минимально необходимыми режимами и клиническим изучением цереброваскулярной патологии на МРТ
14. Определить МР-последовательность для ишемических поражений наиболее актуальную в течение нескольких недель
15. Провести дифференциальную диагностику спондилита, обосновывать клинический диагноз и тактику ведения больного;
16. Определять необходимость в проведении исследований в рамках смежных дисциплин;
17. Оценить динамику течения болезни и ее прогноз;
18. Собрать анамнез при подготовке к исследованию беременной женщины.

3) Типовые задания для оценивания результатов сформированности компетенции на уровне «Владеть» (решать усложненные задачи на основе приобретенных знаний и умений, с их применением в нетипичных ситуациях, формируется в процессе практической деятельности):

Задача 1. В специализированном кабинете проводятся сложные и трудоемкие специальные рентгенологические исследования, связанные с пункцией, катетеризацией, зондированием протоков, полостей . Укажите время проведения следующих исследований

Бронхография

Пневмомедиастинография (чрескожная, чрестрахеальная)

Аортография

Каваграфия

Флебография периферическая

Ангиокардиография

Артериография висцеральная

Коронарография

Ангиоартериография церебральная (каротидная)

Ангиоартериография периферическая

Лимфография

Рентгенологические исследования, совмещенные с хирургическими лечебными манипуляциями

Томография в одной проекции

в двух проекциях

Рентгенокомпьютерная томография без внутривенного усиления

с внутривенным усилением

Заочная консультация по представленным рентгенограммам с оформлением протокола

Эталон ответа:

Бронхография	45 мин.
Пневмомедиастинография (чрескожная, чрестрахеальная)	60 мин.
Аортография	40 мин.
Каваграфия	40 мин.
Флебография периферическая	40 мин.
Ангиокардиография	70 мин.
Артериография висцеральная	55 мин.
Коронарография	90 мин.
Ангиоартериография церебральная (каротидная)	55 мин.
Ангиоартериография периферическая	55 мин.
Лимфография	90 мин.
Рентгенологические исследования, совмещенные с хирургическими лечебными манипуляциями	120-150 мин.
Томография в одной проекции	30 мин.
в двух проекциях	40 мин.

Рентгенокомпьютерная томография без внутривенного усиления	45 мин.
с внутривенным усилением	60 мин.
Заочная консультация по представленным рентгенограммам с оформлением протокола	15 мин.

Задача 2. Б-й Л., 44 года. Неврологическое отделение областной больницы. На основании жалоб (локальная боль в области IV грудного позвонка), анамнеза заболевания и данных неврологического обследования высказано предположение о наличии у больного опухоли IV грудного позвонка. Не исключено, что опухоль исходит из оболочек спинного мозга и переходит на позвонок. Для установления характера и точной локализации поражения целесообразно применить вариант лучевой диагностики, позволяющий визуализировать как опухолевую, так и костную ткань.

I. Определите вид диагностической задачи. .

1. топографо-анатомическая; .
2. функциональная;
3. функционально-топографическая

II. Выберите методы лучевой диагностики, соответствующие задаче исследования по информативности:

1. Рентгеноскопия .
2. КТ
3. УЗ-сканирование .
4. МРТ
5. Электрорентгенография .

III. Какие из методов соответствуют указанному в задаче уровню лучевой диагностики (по рекомендациям ВОЗ)?

1. Рентгеноскопия
2. КТ
3. УЗ-сканирование
4. МРТ
5. Электрорентгенография

IV. Какой из методов является оптимальным в данной ситуации (с учетом лучевой нагрузки, уровня диагностики и др. критериев)?

1. Рентгеноскопия .
2. КТ
3. УЗ-сканирование
4. МРТ
5. Электрорентгенография

V. Определите элементы подготовки больного к исследованию, являющемуся оптимальным .

- 1.Подготовки не требуется.
- 2.Исследование натощак.
- 3.Устранение метеоризма (диета, карбо лен), исследование натощак. .
- 4.Устранение метеоризма (диета, карбо лен), исследование после завтрака.
- 5.Выяснение аллергологического анамнеза; определение группы и состояния свертывающей системы крови; исключение почечной и печеночной недостаточности; премедикация, исследование натощак.

Ответ 1, 2,4,3, 2, 1.

Задача 3. Б-й У., 68 лет. На приеме у сосудистого хирурга в областной консультационной поликлинике.

На основании жалоб больного (на боли в ноге, парестезии, чувство холода) высказано подозрение на окклюзию правой бедренной артерии.

Необходима объективная информация о характере кровотока в артериях конечностей.

I. Определите вид диагностической задачи.

1. топографо-анатомическая;
2. функциональная;
3. функционально-топографическая

II. Выберите метод лучевой диагностики, соответствующий задаче исследования по информативности:

1. Ангиография
2. КТ
3. УЗ - М метод
4. Перфузионная сцинтиграфия
5. УЗ-доплерография

III. Какие из методов соответствуют указанному в задаче уровню лучевой диагностики (по рекомендациям ВОЗ)?

1. Ангиография
2. КТ
3. УЗ - М-метод
4. Перфузионная сцинтиграфия
5. УЗИ-доплерография
6. Все вышеуказанные

IV. Какой из методов является оптимальным в данной ситуации (с учетом лучевой нагрузки, уровня диагностики и др. критериев)?

1. Ангиография
2. КТ .
3. УЗИ - М-метод .
4. Перфузионная сцинтиграфия
5. УЗИ-доплерография

V. Определите элементы подготовки больного к исследованию, являющемуся оптимальным .

- 1.Подготовки не требуется.
- 2.Исследование натощак.
- 3.Устранение метеоризма (диета, карбо лен), исследование натощак.
- 4.Отмена препаратов влияющих на состояние гемодинамики.
- 5.Выяснение аллергологического анамнеза; определение группы и состояния свертывающей системы крови; исключение почечной и печеночной недостаточности; премедикация, исследование натощак.

Ответ 3,5,6,5,4

Задача 4. Б-й У., 23 года. Нейрохирургическое отделение городской больницы. Предварительный диагноз: Посттравматическая субарахноидальная гематома (?).

По результатам рентгенографии черепа в двух проекциях данных за повреждение костной ткани не получено. Необходимо исследование, подтверждающее наличие гематомы.

I. Определите вид диагностической задачи.

1. топографо-анатомическая;
2. функциональная;
3. функционально-топографическая

II. Выберите методы лучевой диагностики, соответствующие задаче исследования по информативности:

1. Ангиография
2. КТ
3. УЗ-сканирование
4. МРТ
5. Линейная томография

III. Какие из методов соответствуют указанному в задаче уровню лучевой диагностики (по рекомендациям ВОЗ)?

1. Ангиография
2. КТ
3. УЗ-сканирование
4. МРТ
5. Линейная томография

IV. Какой из методов является оптимальным в данной ситуации (с учетом лучевой нагрузки, уровня диагностики и др. критериев)?

1. Ангиография
2. КТ
3. УЗ-сканирование
4. МРТ
5. Линейная томография

У. Определите элементы подготовки больного к исследованию, являющемуся оптимальным .

- 1.Подготовки не требуется.
- 2.Исследование натощак.
- 3.Устранение метеоризма (диета, карболен), исследование натощак.
- 4.Устранение метеоризма (диета, карбо лен), исследование после завтрака.
- 5.Выяснение аллергологического анамне за; определение группы и состояния свертывающей системы крови; исключение почечной и печеночной недостаточности; премедикация, исследование натощак.

Ответ А В В В А

Задача 5.

Б-я Н., 44 года. На приеме у кардиолога городской больницы. Наблюдается в течение 7 лет по поводу приобретенного митрального порока сердца.

Потребовалось установить характер нарушений центральной гемодинамики.

I. Определите вид диагностической задачи.

1. топографо-анатомическая.
2. функциональная;
3. функционально-топографическая

II. Выберите метод лучевой диагностики, соответствующий задаче исследования по информативности:

1. Ангиография
2. КТ
3. УЗ - М метод
4. Перфузионная сцинтиграфия
5. УЗ-доплерография

III.Какие из методов соответствуют указанному в задаче уровню лучевой диагностики (по рекомендациям ВОЗ)?

1. Ангиография
2. КТ
3. УЗ - М-метод
4. Перфузионная сцинтиграфия
5. УЗИ-доплерография
- 6 Все вышеперечисленное

IV. Какой из методов является оптимальным в данной ситуации (с учетом лучевой нагрузки, уровня диагностики и др. критериев)?

1. Ангиография
2. КТ
3. УЗИ - М-метод
4. Перфузионная сцинтиграфия
5. УЗИ-доплерография

У. Определите элементы подготовки больного к исследованию, являющемуся оптимальным .

- 1.Подготовки не требуется.
- 2.Исследование натощак.
- 3.Устранение метеоризма (диета, карболен), исследование натощак.
- 4.Отмена препаратов влияющих на состояние гемодинамики.
- 5.Выяснение аллергологического анамнеза; определение группы и состояния свертывающей системы крови; исключение почечной и печеночной недостаточности; премедикация, исследование натощак.

Ответ В Е Е Е D

6. Задача

Б-я Г., 16 лет. Кардиологическое отделение областной больницы.

Диагноз при поступлении: Митральный порок. Недостаточность митрального клапана (?). Стеноз митрального клапана (?).

Для уточнения диагноза необходимо получить информацию о характере движений митрального клапана.

I. Определите вид диагностической задачи.

1. топографо-анатомическая;
2. функциональная;
3. функционально-топографическая

II. Выберите метод лучевой диагностики, соответствующий задаче исследования по информативности:

1. Ангиография
2. КТ
3. УЗИ - М-метод
4. Перфузионная сцинтиграфия
5. УЗИ-доплерография

III. Какие из методов соответствуют указанному в задаче уровню лучевой диагностики (по рекомендациям ВОЗ)?

1. Ангиография
2. КТ
3. УЗИ - М-метод
4. Перфузионная сцинтиграфия
5. УЗИ-доплерография

IV. Какой из методов является оптимальным в данной ситуации (с учетом лучевой нагрузки, уровня диагностики и др. критериев)?

1. Ангиография
2. КТ
3. УЗИ - М-метод
4. Перфузионная сцинтиграфия
5. УЗИ-доплерография

V. Определите элементы подготовки больного к исследованию, являющемуся оптимальным .

- 1.Подготовки не требуется.
- 2.Исследование натощак.
- 3.Устранение метеоризма (диета, карбо лен), исследование натощак.
- 4.Отмена препаратов влияющих на состояние гемодинамики.
- 5.Выяснение аллергологического анамне за; определение группы и состояния свертывающей системы крови; исключе ние почечной и печоночной недостаточности; премедикация, исследование натощак.

Эталон ответа 2,3,4,5,6,4

Задача 7. Для исследование внутримозговых опухолей с повреждением гематоэнцефалического барьера целесообразней использовать:

- а) Нативное КТ
- б) МРТ с контрастированием
- в) Рентгенография черепа в 2-х проекциях
- г) Интракраниальное ультразвуковое исследование

Эталон ответа – б

Задача 8. Противопоказанием для проведения магнитно-резонансной томографии является:

- а) наличие кардиостимулятора
- б) бессознательное состояние больного
- в) состояние после лучевой терапии, осложненное лейкопенией
- г) ранний послеоперационный период

Эталон ответа - а

Задача 9. Больная 39 лет. Жалобы на слабость, утомляемость, головные боли. Пять лет назад перенесла острый пиелонефрит. После лечения считала себя здоровой. Настоящие жалобы появились пол года назад. Отмечено повышение артериального давления (АД) 190\110 мм рт.ст. В крови СОЭ-20 мм в час, лейкоциты-9900. В моче протеинурия, лейкоцитурия, бактериурия.

Рассмотрите представленную картину медицинской визуализации.

Ответьте на следующие вопросы:

- 1) какой метод исследования применен?
- 2) Какой орган исследован?
- 3) В какой проекции выполнен снимок?
- 4) Какие патологические изменения обнаружены?

Задача 10. Больной 22 лет жалуется на слабость, жажду, тупые боли в поясничной области, С подросткового возраста отмечается повышение артериального давления до 170\100 мм рт. ст. Левая почка пальпаторно увеличена в размерах, правую пальпировать не удается из-за увеличенных размеров печени. Рассмотрите представленную картину медицинкой визуализации. Ответьте на следующие вопросы:

- 1) какой метод исследования применен?
- 2) Какой орган исследован?
- 3) В какой проекции выполнен снимок?
- 4) Какие патологические изменения обнаружены?

Задача 11. Больной 47 лет жалуется на слабость, тупые боли в левой поясничной области, повышение температуры тела до 37,4 градусов. Объективно: пульс – 88 уд. В мин., АД – 160\100 мм в час. В крови: СОЭ – 20 мм в час, лейкоциты – 9600, в моче - протеинурия. Рассмотрите представленную картину лучевой визуализации. Ответьте на следующие вопросы:

- 1) какой метод исследования применен?
- 2) Какой орган исследован?
- 3) В какой проекции выполнен снимок?
- 4) Какие патологические изменения обнаружены?

Задача 12 . Больная Колосова А.Ф., 65 лет. Жалобы на боли в животе около месяца. Полтора месяца назад нащупала опухоль в правой половине живота.

Объективно: кожные покровы бледны, живот мягкий, болезненный при пальпации, в правой половине подвздошной области пальпируется бугристое уплотнение 4х5 см.

Клинический диагноз: опухоль правой подвздошной области.

Анализ крови: Л-7400, Нв-12 гр.%, СОЭ-40 мм в час.

Больной произведено контрастное исследование толстого кишечника

Вопросы к ситуационной задаче.

- 1). Опишите рентгенологическую картину.
- 2). Проведите дифференциальную диагностику заболеваний илеоцекальной области.
- 3). Сделайте заключение о природе заболеваний.
- 4) Какой дополнительный метод необходимо применить для установления диагноза

Задача 13 . Мужчина 59 лет жалуется на болевые ощущения и затруднения при проглатывании твердой пищи. На рентгенограммах пищевода, сделанных при различных фазах его заполнения , определяется картина, зафиксированная на рентгенограммах, Сделайте описание рентгеновской картины изменений пищевода и определите характер его поражения.

Вопросы к ситуационной задаче.

- 1) Опишите рентгенологическую картину.
- 2) Выставите дифференциально-диагностический ряд заболеваний.
- 3) Проведите разграничительную диагностику.
- 4) Сформулируйте заключение.
- 5) Предложите дополнительный метод исследования, если он необходим.

Задача 14. Больной предъявляет жалобы на отрыжку, изжогу и боли за грудиной, главным образом после приема пищи и при физической нагрузке. При исследовании пищевода получена картина, представленная на рентгенограмме.

Вопросы к ситуационной задаче.

- 1) Опишите рентгенологическую картину.
- 2) Выставьте дифференциально-диагностический ряд заболеваний.
- 3) Проведите разграничительную диагностику.
- 4) Сформулируйте заключение.
- 5) Предложите дополнительный метод исследования, если он необходим.

Задача 15 1. Какой из перечисленных процессов положен в основу МРТ-метода?

- а) регистрация электрического потенциала клеток с последующей компьютерной обработкой информации
- б) цифровое кодирование импульсов рентгеновского излучения
- в) регистрация и обработка сигналов, возникающих в результате взаимодействия атомов объекта с магнитным полем
- г) регистрация излучения введенного в организм вещества, меченного радиоактивным изотопом (радиофармацевтического препарата).

Эталон ответа - в

Задача 16. Мужчина К. 63 лет, поступил в терапевтическое отделение с жалобами на боли в области сердца. При контрольном исследовании органов грудной полости были обнаружены изменения, заставившие предпринять исследование желудочно-кишечного тракта. Больной пониженного питания, кожные покровы бледны. При аускультации- сердце – тоны приглушены, в легких - сухие хрипы. Живот мягкий при пальпации, слегка болезненный в эпигастральной области. В крови 3 200 000 эритроцитов, 10,8% гемоглобина, СОЭ – 27 мм в час. Общая кислотность желудочного сока - 20, свободная – 0.

Вопросы к ситуационной задаче

- 1) Опишите рентгенологические изменения в легких и желудке,
- 2) Выставьте дифференциально-диагностический ряд заболеваний.
- 3) Проведите разграничительную диагностику.
- 4) Сформулируйте заключение.
- 5) Какое по Вашему мнению необходимо провести исследование для установления окончательного диагноза?

Задача 17. Ребенок 12 лет. Жалуется на припухание щеки во время жевания, при этом выделяется большое количество соленой на вкус слюны, умеренное повышение температуры. При осмотре : устье выводного протока зияет, слизистая вокруг него гиперемирована, выводной проток пальпируется в виде тяжа, а при массаже из протока выделяется мутная, с прожилками гноя слюна. Имеются общие реакции организма.

1. Какой диагноз мы можем установить по данным анамнеза и осмотра?
2. С какими заболеваниями проводится диф.диагностика
3. Какие отличительные признаки сиалодохита мы увидим на сиалографии?
4. Какое лечение мы пропишем данному больному?

Ответ: • 1) Ответ: подозрение на воспалительный процесс околоушной слюнной железы (сиалодохит): для уточнения диагноза мы должны провести диф.диагностику и сиалографию.

2) сиалодохит необходимо дифференцировать от хронического сиалоаденита (паренхиматозного и интерстициального), так как эти заболевания имеют ряд общих признаков с хроническим сиалодохитом. Все они начинаются без внешних проявлений со стороны слюнных желез с выделением слюны с примесью слизистых комочков. При обострении хронического сиалодохита процесс может распространиться на паренхиму соответствующей слюнной железы, вызвать болевые ощущения и припухлость, что характерно и для обострившихся хронических сиалоаденитов. Признаки хронического сиалодохита, отличающие его от хронических сиалоаденитов, характеризуются тем, что при хроническом сиалодохите слюна из устья протока вытекает в большом количестве самопроизвольно. Опорожнению протока способствует легкое массирование его. При хронических сиалоаденитах для выделения слюны из протока необходим массаж области самой железы.

Вторым отличительным признаком хронического сиалодохита от хронических сиалоаденитов являются значительные отличия сиалограммы при хроническом сиалодохите от сиалограм- мы при паренхиматозном и интерстициальном сиалоаденитах.

3) главный выводной проток значительно расширен; • участки расширения чередуются с участками сужений; • контуры протоков неровные, четкие.

Так же кроме участков сужения и расширения определяется прерывистость их хода.

4) Лечение больных хроническим сиаладенитом в период обострения аналогично таковому при остром сиаладените. В период ремиссии процесса оно должно включать:

повышение неспецифической резистентности организма;

снижение токсического воздействия на организм системных заболеваний, характерных для каждой формы хронического сиаладенита;

воздействие на патологический процесс в железе (улучшение ее трофики, повышение

Дополнительно могут назначаться поливитаминные средства (схема приема согласно инструкции к применению). Альтернативой перечисленным ЛС является использование внутрипротоковой

УФ-терапии (облучение СЖ через проток ультрафиолетовыми лучами по методу В.В. Афанасьева: на курс 3—4 процедуры через день по 40—60 и 120 сек) либо использование аутовакцины.

Для улучшения саливации и трофики железы применяют калия йодид, блокады по методу А.А.

Вишневого с прокаином, пирогенал и галантамин:

Больше внимания уделяется массажу железы и протока с последующим промыванием его

растворами антисептиков и антибиотиков. При хроническом сиалодохите после проведения курса

лечения наступает, как правило, длительная стадия ремиссии. Все дети с хроническим

сиалодохитом подлежат диспансерному наблюдению, как и любой ребенок с хроническим заболеванием слюнных желез.

Задача 18. Обзорный снимок брюшной полости при вертикальном положении больного.

Вопросы к ситуационной задаче

1) Опишите рентгенологическую картину.

2) Выставьте дифференциально-диагностический ряд заболеваний.

3) Проведите разграничительную диагностику.

4) Сформулируйте заключение.

5) Предложите дополнительный метод исследования, если он необходим в данном случае.

Задача 19. На МРТ-исследовании выявлены характерные очаги в головном мозге, а также неспецифическую диффузную атрофию мозга. Типична гиперинтенсивность сигнала в T2-режиме в области чечевицеобразных, таламических и хвостатых ядер, ствола мозга, мозжечка и белого вещества. Характерным, но редким МРТ-симптомом в срезах среднего мозга является картина, напоминающая «лицо гигантской панды» Приведенное описание соответствует:

1. болезни Альцгеймера
2. болезни Паркинсона
3. центральному понтинному миелолизу
4. болезни Гентингтона
5. болезни Фара
6. болезни Галлервордена-Шпатца
7. болезни Вильсона-Коновалова

Проведите разграничительную диагностику.

Эталон ответа 7.

Задача 20 На КТ или МРТ головного мозга определяют атрофию головок хвостатых ядер, которая нарастает по мере прогрессирования заболевания. Может отмечаться расширение желудочков, вдавление таламуса. Приведенное описание соответствует:

1. болезни Альцгеймера
2. болезни Паркинсона
3. центральному понтинному миелолизу
4. болезни Гентингтона
5. болезни Фара
6. болезни Галлервордена-Шпатца

Проведите разграничительную диагностику.

Эталон ответа 4.

ПК-1. Способен определять показания, проводить, а также интерпретировать и протоколировать результаты рентгенологических исследований, в том числе с использованием контрастных лекарственных препаратов, а также производить расчет дозы рентгеновского излучения с соблюдением требований радиационной безопасности

Шифр, наименование компетенции

Типовые задания для оценивания результатов сформированности компетенции на уровне «Знать» (воспроизводить и объяснять учебный материал с требуемой степенью научной точности и полноты):

- 1 Изменения в костях свода черепа при фиброзной деформирующей остеодистрофии сводятся к
 - 1 диффузному утолщению костей
 - 2 ограниченному утолщению костей
 - 3 очагу уплотнения структуры в сочетании с утолщением костей
 - 4 округлым очагам деструкции
 - 5 очагу уплотнения структуры в сочетании с истончением костей
- 2 Изменения структуры костей основания черепа при фиброзной дисплазии сводятся к
 - 1 остеопорозу
 - 2 остеосклерозу
 - 3 деструкции
 - 4 гиперостозу
 - 5 остеомалиции
- 3 Для гемангиомы костей свода черепа характерны
 - 1 ограниченный остеосклероз
 - 2 гиперостоз
 - 3 локальный остеопороз с грубоячеистой структурой
 - 4 распространенная ячеистость
 - 5 деструкция
- 4 При эпидермоидах костей черепа характерны:
 - 1 нечеткие контуры
 - 2 четкие склеротические контуры
 - 3 изъеденные контуры
 - 4 утолщенные контуры
 - 5 волнистые контуры
- 5 Наиболее достоверным рентгенологическим симптомом внутричерепной гипертензии у взрослого является:
 - 1 углубление пальцевых вдавлений
 - 2 остеопороз структуры, уплощение турецкого седла
 - 3 расширение каналов диплоических вен
 - 4 расхождение швов
 - 5 истончение костей свода черепа
- 6 Характерным изменением для гемиатрофии головного мозга является:
 - 1 истончение костей свода черепа
 - 2 утолщение костей свода черепа
 - 3 выбухание костей свода черепа
 - 4 деструкции костей свода черепа
 - 5 ограниченный остеосклерозЭталон ответа 2
- 7 Гиперостозом костной пластинки часто сопровождается:
 - 1 менингиома
 - 2 астроцитомы

- 3 глиобластома
- 4 метастазы рака
- 5 атерома

8 Обызвествление является наиболее характерным

- 1 для эозинофильной аденомы
- 2 для глиомы дна III желудочка
- 3 для краниофарингиомы
- 4 для хромофобной аденомы
- 5 для астроцитомы

9 Очаг деструкции в костях свода черепа может самопроизвольно исчезнуть

- 1 при метастазе опухоли
- 2 при миеломе
- 3 при эозинофильной гранулеме
- 4 при остеомиелите
- 5 при астроцитоме

10 Основным симптомом полного краниостеноза является

- 1 деформация черепа
- 2 истончение костей свода черепа
- 3 усиление пальцевых вдавлений
- 4 раннее закрытие швов

11. Какие методы лучевой диагностики связаны с ионизирующим излучением и обладают лучевой нагрузкой на исследуемых?

- 1) рентгенография, рентгеноскопия, компьютерная томография, радионуклидные исследования
- 2) магнитно-резонансная томография, ультразвуковое исследование
- 3) все методы

12. Рентгеновское излучение — это:

- 1) ультразвуковые волны с высокой проникающей способностью
- 2) тормозное электромагнитное излучение
- 3) поток альфа-частиц
- 4) поток бета-частиц
- 5) гамма-излучение

13. Почему сердечно-сосудистая тень и кости на рентгенограммах органов грудной клетки, выполненных на обычной рентгеновской пленке, белого цвета? Потому что рентгеновские лучи:

- 1) легко отражаются от плотных сред (например сердца, костей), не поглощаются ими и не разлагают галогенидов серебра, нанесенных на рентгеновскую пленку
- 2) лучше проходят на своем пути через плотные ткани организма человека (например сердце, кости), активно разлагают галогениды серебра, нанесенные на рентгеновскую пленку
- 3) пройдя через плотные ткани организма (например сердце, кости), приобретают способность легко отражаться от рентгеновской пленки
- 4) проходя через плотные ткани организма (например сердце, кости), поглощаются ими и не разлагают галогенидов серебра, нанесенных на рентгеновскую пленку

14. Затемнение на рентгеновской пленке выглядит белым цветом, потому что обычная рентгенограмма — это:

- 1) негатив, а участкам белого цвета соответствует наиболее плотный морфологический субстрат
- 2) позитив, а участкам белого цвета соответствует наиболее плотный морфологический субстрат
- 3) негатив, а участкам белого цвета соответствует наименее плотный морфологический субстрат
- 4) позитив, а участкам белого цвета соответствует наименее плотный морфологический субстрат

15. Какие рентгеновские исследования выполняются только в режиме рентгенографии:

- 1) рентгенография костей

- 2) ирригоскопия
- 3) исследование желудка

16. Какие рентгенологические методы используют эффект естественного контрастирования:

- 1) рентгенография органов грудной клетки и костей
- 2) рентгеноскопия желудка
- 3) рентгеноскопия пищевода
- 4) артрография
- 5) экскреторная урография

17. Линейная томография — это:

- 1) метод, основанный на явлении ЯМР
- 2) разновидность рентгеноскопии
- 3) метод рентгенологического исследования, предназначенный для послойного получения изображения органов и тканей
- 4) разновидность УЗИ
- 5) разновидность радионуклидного исследования

18. Рентгеновская ангиография — это:

- 1) метод исследования сосудов с использованием эффекта искусственного контрастирования
- 2) метод эндоскопического осмотра сосудов
- 3) метод исследования сосудов с использованием эффекта естественного контрастирования

19. Звук — это:

- 1) электромагнитная волна
- 2) частица
- 3) продольная механическая волна

20. Ультразвук — это звук, частота которого не ниже:

- 1) 15 кГц
- 2) 20000 Гц
- 3) 1МГц

Ответы на задания

Номер задания	Вариант ответа
1	2
2	2
3	3
4	2
5	5
6	2
7	1
8	3
9	3
10	4
11	1
12	2
13	4
14	1
15	1
16	1
17	3
18	1
19	3
20	2

2) Типовые задания для оценивания результатов сформированности компетенции на уровне «Уметь» (решать типичные задачи на основе воспроизведения стандартных алгоритмов решения):

Практические навыки проведения :

1. внутриротовой контактной (периапикальной) рентгенографии;
2. внутриротовой рентгенографии вприкус;
3. внеротовой (экстраоральной) рентгенографии;
4. радиовизиографии;
5. панорамной томографии зубов (ортопантомографии);
6. рентгеновской компьютерной томографии зубочелюстной системы;
7. рентгенографии черепа в стандартных обзорных проекциях;
8. рентгенографии турецкого седла в прямой и боковой проекциях;
9. рентгенографии орбиты;
10. рентгенографии канала зрительного нерва (по Резе);
11. рентгенографии пирамиды височной кости в продольной , косой и аксиальной проекциях;
12. рентгенографии сосцевидного отростка височной кости;
13. рентгенографии черепа в передней и задней полуаксиальной проекциях;
14. прицельной рентгенографии черепа (контактной и тангенциальной);
15. рентгенографии костей носа;
16. рентгенографии околоносовых пазух (нативно и с контрастированием);
17. рентгенографии скуловых костей;
18. рентгенографии нижней челюсти;
19. рентгенографии височно-челюстного сустава;
20. рентгеновской компьютерной томографии черепа;
21. рентгеновской компьютерной томографии головного мозга.

3) Типовые задания для оценивания результатов сформированности компетенции на уровне «Владеть» (решать усложненные задачи на основе приобретенных знаний и умений, с их применением в нетипичных ситуациях, формируется в процессе практической деятельности):

Задача 1.

Мальчик, 3 года. Жалобы на «шишку» в левой теменной области головы, свищ со скудным отделяемым. Анамнез. Мама заметила припухлость на голове при купании ребенка два месяца назад. Обратилась к хирургу, который поставил диагноз ушиб, ребенок не лечился. Через 2 месяца открылся свищ в области припухлости. Мать ребенка и его старший брат наблюдаются в противотуберкулезном диспансере в течение пяти лет по поводу туберкулеза легких.

Объективно. После снятия повязки в левой теменной области опухоль, эластичной консистенции, в центре которой свищ.

На рентгенограммах черепа в двух проекциях – в левой теменной кости литическая деструкция неправильной формы 3х5 см с нечеткими неровными контурами, с секвестром в центре в виде «тающего сахара».

Ваше заключение.

1. Гистиоцитоз-Х в левой теменной кости
2. Туберкулез.
3. Эпидермоидная киста.
4. Саркома Юинга.

Дифференциальная диагностика туберкулеза

Эталон ответа 1

Задача 2.

Больной Ш., 18 лет, назначена внутриротовая периапикальная контактная рентгенография 1.1 зуба. Какая мера радиационной безопасности пациента необходима прежде всего?

Эталон ответа: при проведении внутриротовой периапикальной контактной рентгенографии для обеспечения радиационной безопасности необходимо прежде всего экранирование пациента с помощью фартука из просвинцованной резины.

Задача 3.

По клиническим данным больной В., 38 лет, возникает подозрение на наличие правостороннего гайморита. Какая методика рентгенологического исследования должна быть назначена в первую очередь для подтверждения указанного подозрения?

Эталон ответа: для подтверждения клинического подозрения на наличие гайморита в первую очередь должна быть назначена обзорная рентгенография черепа в прямой проекции при носоподбородочном положении головы пациента.

Задача 4.

Больной 19 лет. Возвращаясь поздно ночью домой, подвергся нападению неизвестных лиц, при этом получил многочисленные травмы головы. Потери сознания, тошноты, рвоты не отмечает. На другой день утром обратился за помощью в медицинское учреждение (поликлинику), где были выявлены множественные гематомы и отечность мягких тканей левой половины лица. При осмотре невропатологом нистагма и нарушения глазных зрачковых симптомов не было выявлено. Положение в позе Ромберга устойчивое.

При рентгенологическом исследовании черепа в двух проекциях выявлено расхождение сагиттального шва до 5-6 мм и наличие линейной полосовидной тени отходящей от места схождения сагиттального и венечного швов левой половины черепа кзади и вниз. Протяженность этой линейной тени около 35 мм. Кости лицевого черепа, носовая перегородка не изменены.

Ваше заключение:

1. Перелом костей свода черепа.
2. Остеоходропатия костей свода черепа
3. Метастатическое поражение костей свода черепа.
4. Миеломная болезнь.

Нужны ли в данном случае дополнительные исследования?

Эталон ответа 1

Задача 5.

Для классификации переломов костей лицевого скелета с целью унификации описательной картины используют деление на 3 типа. О какой классификации идет речь и чем эти 3 типа отличаются друг от друга?

Эталон ответа. Описана классификация центральных комплексных переломов по ЛеФор. Выделяют 3 типа. а) тип ЛеФор I: плоскость перелома расположена книзу от подглазничных краев и идет горизонтально вдоль лицевых стенок верхнечелюстных пазух кзади в область верхней челюсти. б) тип ЛеФор II: отрыв верхней челюсти от основания черепа идет на уровне внутренних стенок орбит. Плоскость перелома берет начало в области корня носа, идет вдоль глазничных поверхностей верхней челюсти, пересекая подглазничные края и лицевые стенки верхнечелюстных пазух. в) тип ЛеФор III: перелом происходит вблизи соединения лицевого скелета с костями черепа. Вместе с верхней челюстью происходит отрыв от основания черепа скуловых костей (т.е. происходит полное разъединение области лицевого скелета с основанием черепа).

Задача 6.

Дайте определение нейровизуализации как дисциплины.

Методы нейровизуализации подразделяются на 3 категории: морфометрический анализ, метод функциональной нейровизуализации и использование радиоизотопов. Дайте развернутую характеристику каждому из методов.

Задача 7.

Больной 78 лет доставлен в приемный покой бригадой СМП. Со слов сопровождающих родственников известно, что сегодня днем внезапно ослабли правые конечности, перестал разговаривать и понимать обращенную к нему речь, была однократная рвота, сознание не терял. В анамнезе - длительное время артериальная гипертензия. Артериальное давление, измеренное скорой медицинской помощью, было 200/110 мм рт.ст. При осмотре: состояние тяжелое, АД 190/100 мм рт.ст., пульс 84 в минуту, ритмичный. Уровень сознания оглушение - неглубокий сон. Ригидность мышц шеи, скуловой симптом Бехтерева слева, симптом Кернига с обеих сторон. Глубокий правосторонний гемипарез с пlegией в руке, мышечный тонус в правых

конечностях повышен по спастическому типу, симптом Бабинского справа. Выявить координаторные и чувствительные нарушения не возможно из-за отсутствия должного контакта с больным. При поясничном проколе получен красный мутный ликвор, равномерно окрашенный кровью в 3-х пробирках (цвет - красный, прозрачность - мутный, после центрифугирования - цвет - ксантохромный, прозрачность - опалесцирующий, цитоз - эритроциты покрывают все поле зрения, белок – 0,66 мг %). В анализе крови нейтрофильный лейкоцитоз. На КТ в лобной области левого полушария выявляется область высокой плотности.

Учитывая данные анамнеза, объективного обследования, результаты анализов и данные КТ, какое состояние заподозрите у данного пациента? Какова плотность гематомы сразу после кровоизлияния (в Ед.Н)? отмечается высокая плотность гематомы примерно до 80 ед. Н

Ответ: Геморрагический инсульт в левом полушарии головного мозга.

Высокая плотность гематомы примерно до 80 ед. Н.

Задача 8.

Больной 41 года после приема алкоголя был обнаружен на улице без сознания. Придя в себя, происшедшие с ним события амнезировал. С того времени беспокоит головная боль, преимущественно по утрам, предпочитал лежать лицом вниз, значительно снизилась память, не может работать. Обратился в больницу через 11 дней после травмы. При поступлении - состояние средней тяжести, в сознании, частично дезориентирован во времени. Перкуссия черепа болезненна, больше справа. Отмечаются ригидность затылочных мышц, скуловой симптом Бехтерева справа, симптом Кернига с двух сторон. Зрачки равномерные, фотореакция сохранена. Сглажена левая носогубная складка, правосторонний гемипарез со снижением силы до 3,5 баллов, гиперкинез в пальцах левой кисти, сухожильные рефлексы оживлены, больше справа. Нечетко выполняет координаторные пробы левыми конечностями. На рентгенографии деструктивных изменений костей черепа не определяется. Глазное дно: диски зрительных нервов умеренно отечны, границы ступены, вены расширены, полнокровны.

На МРТ (T1 взвешенные снимки), выполненной через 12 дней после травмы, отмечается образование с высокой интенсивностью сигнала, прилегающее к коре обоих полушарий.

Предположите диагноз, основываясь на приведенных выше данных. Какой будет дальнейшая тактика относительно пациента?

Ответ: Двухсторонняя субдуральная травматическая гематома. Необходима экстренная консультация больного нейрохирургом.

Задача 9.

Больной А. 50 лет. Заболел остро. Находясь за рулем автомобиля, неожиданно пожаловался окружающим на резко возникшую головную боль, тошноту, затем возникла многократная рвота, потерял сознание. Бригадой скорой помощи доставлен в приемное отделение. При осмотре: легкое оглушение. В контакт вступает с трудом. Стонет, жалуется на головную боль, тошноту. Около 20 лет страдает гипертонической болезнью. АД 210/120 мм рт.ст. Гиперемия конъюнктив. Зрачки одинаковые. Выражены рефлексы орального автоматизма. Парезов нет. Сухожильные рефлексы равномерно оживлены. Патологических рефлексов не выявлено. Ригидность мышц затылка 4 поперечных пальца, с-м Кернига под углом 90 с обеих сторон. (+) нижний с-м Брудзинского. Установить предположительный диагноз. Назначьте дополнительные методы исследования, позволяющие подтвердить диагноз;

Ответ: Острое нарушение мозгового кровообращения. В первые часы – компьютерная томография, при необходимости – МРТ с контрастированием, МР-ангиографии, рентгеновская ангиография для выявления аневризмы.

Задача 10.

Больной 60 лет, грузчик. При подъеме тяжести почувствовал сильную головную боль и шум в ушах, затем появилась рвота. Потерял сознание на несколько минут. Госпитализирован в клинику. Черепно-мозговую травму отрицает. Объективно: тоны сердца чистые, акцент 2-го тона на аорте. АД 180/110 мм рт.ст. Пульс 52 удара в минуту, ритмичный, напряженный. Больной возбужден, дезориентирован в месте и времени, пытается встать, несмотря на запреты. Парезов конечностей нет. Общая гиперестезия. Определяется ригидность мышц затылка 4 см и симптом Кернига с обеих сторон под углом 90°. Глазное дно: вены извиты и слегка расширены, артерии резко сужены, соски

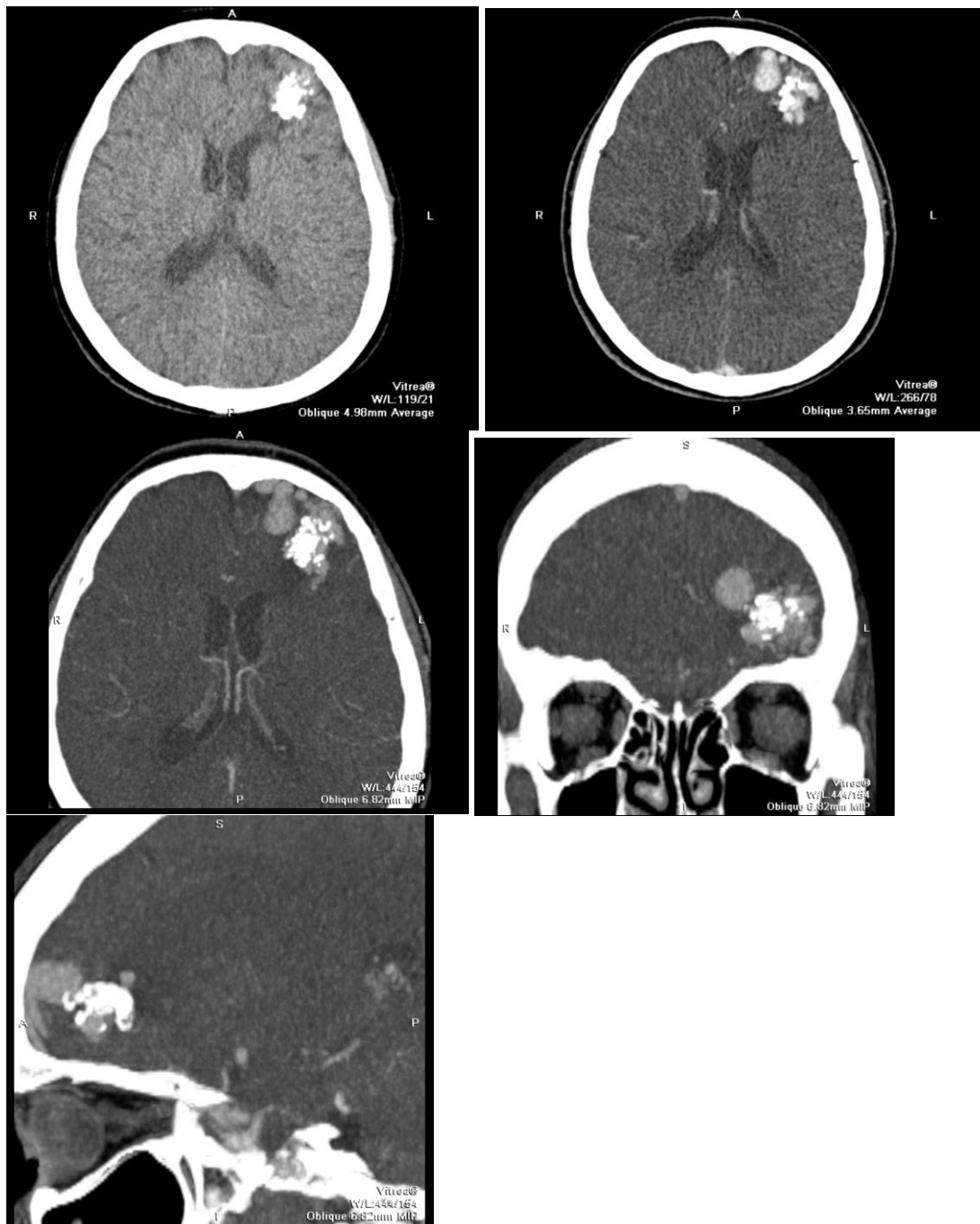
зрительных нервов отечны, границы их нечетки. Анализ крови: СОЭ – 8 мм/час, эритроциты – 4600000, лейкоциты – 10000 в 1 мкл.

Установить предположительный клинический диагноз. Определить бассейн нарушенного кровоснабжения. Назначить дополнительные методы обследования, необходимые для уточнения диагноза;

Ответ: Субарахноидальное кровоизлияние, возможно из аневризмы. Предполагается поражение артерий виллизиева круга. Методом выбора в ранней диагностике субарахноидального кровоизлияния является КТ головного мозга, при негативных данных КТ показана люмбальная пункция с анализом ликвора, ЭКГ, общий и биохимический анализ крови. В дальнейшем – МР-ангиография, по показаниям – рентгеновская ангиография и МРТ ГМ с контрастированием.

Задача 11.

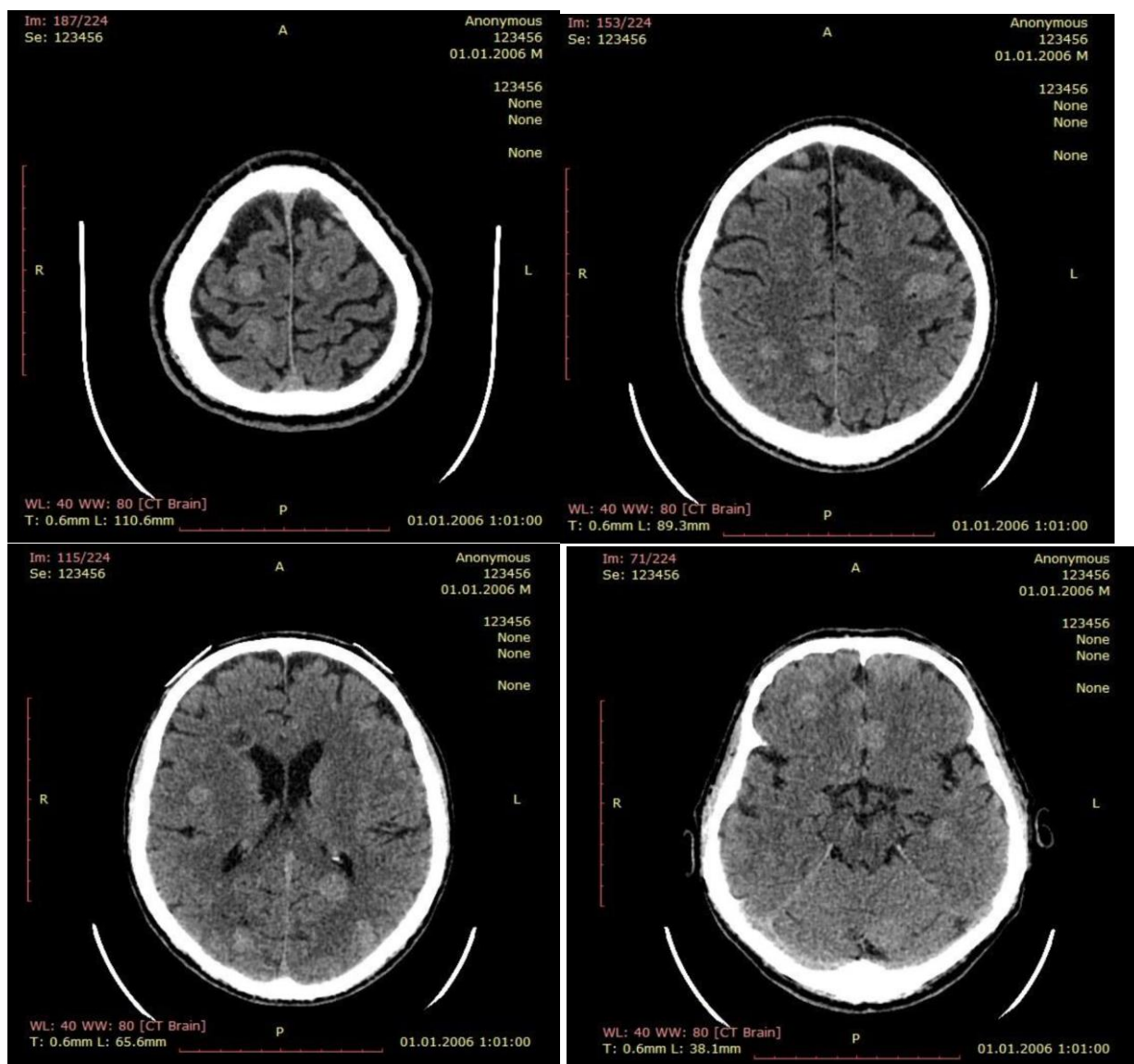
Женщина, 72 года. Жалобы на постоянную головную боль. Появление болей с четкой причиной не связывает.



При КТ головного мозга было выявлено изменение. Охарактеризуйте выявленную патологию.
Ответ: АВМ (артериовенозная мальформация) - это патологическая связь между венами и артериями, чаще всего врождённого генеза.

Задача 12.

Мужчина, 63 года. Жалобы на слабость, головокружение, потерю аппетита. Было проведено: УЗИ органов брюшной полости и ФГДС, по результатам которых патологий не выявлено. Было назначено КТ головного мозга:

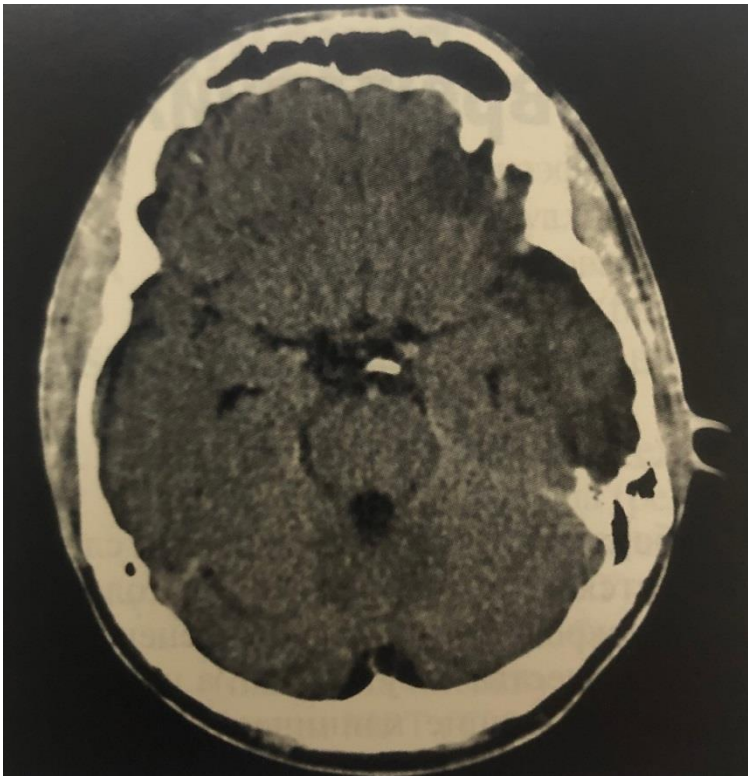


Предположите, что может быть у данного пациента по результатам КТ.

Ответ: На КТ множественные гипердесные образования, некоторые по типу кист - множественные метастазы головного мозга.

Задача 13.

Пациент А., поступил бригадой СМП в приемное отделение больницы с жалобами на кратковременную потерю сознания, многократную рвоту. Со слов пациента - был избит около дома. Проведено КТ – исследование головного мозга:

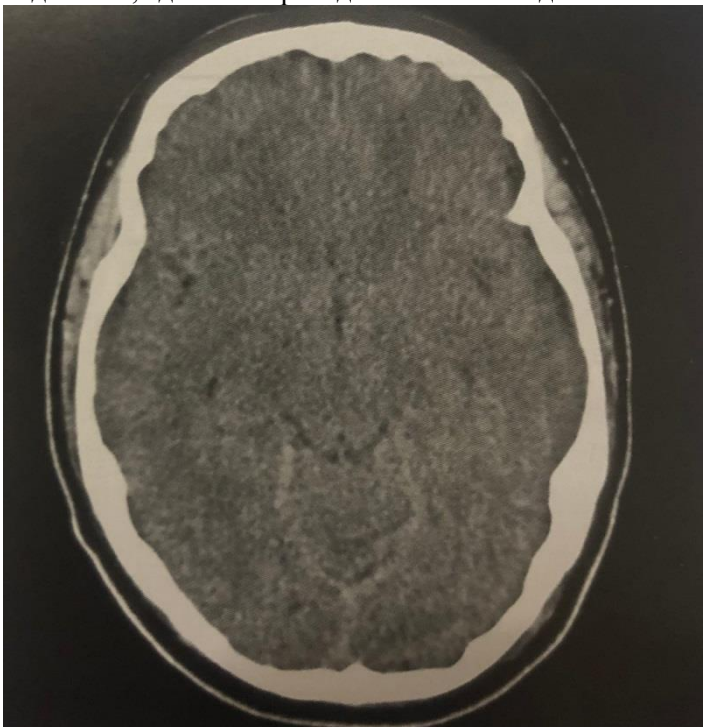


1. Опишите патологию.
2. Определите вид ушиба головного мозга.
3. Определите тип поражения головного мозга .

Эталон ответа: В лобной и височной долях левого полушария мозга определяется снижение плотности вещества мозга. Измененные участки прилежат к костям свода и основания черепа. ЧМТ средней степени тяжести. Ушиб мозга 1-го вида. 1 тип контузионного поражения мозга.

Задача 14.

Пациент Р., 70 лет, был найден дома без сознания. Бригадой СМП был доставлен в приемное отделение, где было проведено КТ – исследоване головного мозга:



1. Опишите патологию.

2. Напишите заключение.

3. Какие виды дислокации головного мозга бывают.

Эталон ответа: 1. Визуализируется нарушение дифференцировки белого и серого вещества головного мозга. Поперечная цистерна сдавлена. Уменьшение объема субарахноидального пространства и мозговых желудочков. 2. Диффузное увеличение объема мозга. 3. 1 — боковая — под большой серповидный отросток; 2 — височно-тенториальная; 3 — центральная транстенториальная; 4 — дислокация миндалин мозжечка в большое затылочное отверстие; 5 - мозжечково-тенториальная.

Задача: 15

Больная. 47 лет. обратилась с жалобами на боль в области уха, щеки и шеи с левой стороны; на увеличение левой стороны лица. Появление припухлости связывает с перенесенным простудным заболеванием два месяца назад, в течение которых припухлость резко увеличилась в размерах и появились боли. Работает в «Сибур Холдинге» (нефтегазохимическая компания). В результате осмотра околоушной слюнной железы определяется новообразование до 3,0 см. в диаметре, плотной консистенции, слабоболезненное, бугристое, отсутствует четкость границ, кожные покровы не изменены, слюноотделение не нарушено. На сиалограмме имеется новообразование округлой формы с нечеткими границами, виден дефект наполнения.

1. Дайте клинико-рентгенологическое заключение.

2. Какие еще дополнительные методы необходимо провести для уточнения?

3. С каким заболеванием необходимо дифференцировать?

Ответ:

Ответ: исходя из условий задачи, можно предположить, что в околоушной слюнной железе находится злокачественная опухоль, т.к. при сиалограмме имеется новообразование округлой формы с нечеткими границами, виден дефект наполнения.

Дифференциальную диагностику проводят с кистой слюнной железы, лимфаденом или сиалолитиазом.

Ответ: УЗИ, КТ, а также лабораторные исследования-биопсию. На УЗИ и КТ опухоль выглядит в виде узлов, окруженных паренхимой железы, на биопсии определяется наличие злокачественных клеток.

Задача 16.

Врач-стоматолог обратился в радиологическую лабораторию для проведения рентгеноанатомического исследования слюнных желез пациента. Результаты исследования показали нормальное положение и анатомию слюнных желез.

1. Вопрос: Какие слюнные железы входят в систему слюнных желез?

2. Вопрос: Почему рентгеноанатомия слюнных желез является важным исследованием в стоматологии?

3. Вопрос: Каким образом проводится рентгеноанатомия слюнных желез?

Ответ: Система слюнных желез человека включает три основных парных слюнных железы: околоушные (паротидные) железы, подъязычные железы и подчелюстные (субмандибулярные) железы.

Рентгеноанатомия слюнных желез играет важную роль в стоматологии для диагностики и лечения патологий, связанных с данными органами. Это помогает идентифицировать и оценить состояние слюнных желез, обнаруживать различные опухоли, камни в протоках слюнных желез, а также определять возможные аномалии и деформации, которые могут влиять на слюноотделение.

Рентгеноанатомия слюнных желез обычно проводится с использованием метода слизисто-кистой субстанции. Пациенту предлагается съесть капсулу, содержащую бариевую смесь, после чего производится рентгеновский снимок. Бариевая смесь, проникая в слюнные железы, позволяет врачам увидеть их положение, форму, строение и функцию на рентгенограмме.

Задача 17.

Какому из перечисленных патологических процессов головного мозга соответствует следующее описание: «Справа в затылочной области определяется округлое образование с не вполне резким контуром довольно высокой плотности, окруженное зоной отека; после «усиления» плотность образования заметно возросла»?

а) инфаркт

- б) опухоль
 - в) киста
 - г) гематома
- Эталон ответа – б

Задача 18

Какие рентгеноконтрастные препараты используют для исследования органов?
Подберите соответствующие пары "вопрос - ответ".

1. Желудок, толстый ки шечник - А. Сернокислый барий.
 2. Желчный пузырь. В. Сернокислый барий, газ.
 3. Бронхи. С. Водорастворимый газ.
 4. Сосуды, полости сердца Д. Жирорастворимые йодсодержащие препараты.
 5. Желудочки головного мозга Е. Водорастворимые йодсодержащие препараты.
 6. Почки, мочеточники.
 7. Свищевые ходы.
 8. Пищевод.
- 1-В, 2-Е, 3-Д, 4-Е, 5-С, 6-Е, 7-Е, 8-А

Задача 19.

1. Перечислите контрастные рентгеновские препараты с высоким атомным весом.
 1. Водорастворимые трийодированные препараты.
 2. Жирорастворимые йодсодержащие препараты.
 3. Сернокислый барий.
 4. Кислород, закись азота.
2. Для исследования каких органов необходимо применять искусственное контрастирование?
Назовите один наиболее полный ответ.
- А. Для исследования сосудов.
 - В. Для исследования бронхов.
 - С. Для исследования внутренних полостных органов. полостей.
 - Д. Для исследования желчного пузыря.
 - Е. Для исследования желудка.
- Эталон ответа 1-1,2,3, 2-С

Задача 20.

Пациент Д, 58 лет, курит в течении 15 лет. Отец умер от рака легкого. Жалобы на кашель с прожилками крови в мокроте, боли в правом боку, одышку. Похудел за 3 месяца на 8 кг. На КТ головного мозга определяется метастатическое поражение.

1. Какое заключение вы дадите по КТ-исследованию?
 2. Какие еще методы лучевой диагностики следует назначить и почему?
- Эталон ответа:
1. объемное образование головного мозга, вероятно вторичного характера.
 2. КТ органов грудной клетки, МРТ головного мозга с контрастным усилением.

ПК-2 Способен определять показания, проводить, а также интерпретировать и протоколировать результаты компьютерных томографических исследований, в том числе с использованием контрастных лекарственных препаратов и соблюдением требований радиационной безопасности

1) Типовые задания для оценивания результатов сформированности компетенции на уровне «Знать» (воспроизводить и объяснять учебный материал с требуемой степенью научной точности и полноты):

1. Лакунарный инсульт составляет около ? % всех ишемических инсультов:

- А 25
- Б 50
- В 75
- Г до 100

2. Какой характер изменений соответствует 2 ст. лейкоареоза, согласно шкале Fazekas?

- А отсутствие изменений
- Б мягкий
- В умеренный сливающийся
- Г тяжелый сливной

3. Линейные изображения, расположенные параллельно ходу сосуда, определяемые от поверхности мозга и следующие через паренхиму, к лептоменингеальным слоям, с интенсивностью МР-сигнала аналогичной цереброспинальной жидкости на всех последовательностях:

- А периваскулярные пространства
- Б церебральные микрокровоизлияния
- В микроинфаркты
- Г церебральная атрофия

4. При МРТ-обследовании в подкорковых структурах определяются немногочисленные очаги, диаметром до 10-15 мм, в режиме FLAIR имеющие в центре гипоинтенсивный сигнал (аналогичный цереброспинальной жидкости) с окружающим краем гиперинтенсивности. Данные изменения соответствуют:

- А расширенным периваскулярным пространствам
- Б лакунарным инфарктам
- В церебральным микрокровоизлияниям
- Г лейкоареозу

5. «Золотым стандартом» диагностики аневризм в головном мозге является

- 1. компьютерная томография
- 2. ультразвуковое исследование
- 3. церебральная ангиография *
- 4. краниография

6. Для исключения аневризмы головного мозга пациентке во 2 триместре беременности предпочтительнее выполнить

- 1. дигитальную субтракционную ангиографию
- 2. пневмокраниографию
- 3. компьютерную томографию с внутривенным контрастированием
- 4. магнитно-резонансную ангиографию *

7. Абсолютным противопоказанием для проведения МРТ головного мозга является

- 1. имплантированный инсулиновый насос *
- 2. титановый эндопротез коленного сустава

3. аортокоронарное шунтирование
4. внутриматочная спираль

8. Какие артерии относятся к вертебро-базиллярной системе кровоснабжения головного мозга?

- 1) Внутренняя сонная артерия
- 2) Основная артерия
- 3) Позвоночная артерия
- 4) Задняя мозговая артерия
- 5) Верхняя мозжечковая артерия
- 6) Средняя мозговая артерия

9. Наиболее частое расположение аневризмы артерий головного мозга:

- 1) Передняя соединительная артерия
- 2) Средняя мозговая артерия
- 3) Задняя мозговая артерия
- 4) Внутренняя сонная артерия
- 5) Основная артерия
- 6) Задняя соединительная артерия
- 7) Позвоночная артерия

10. К ранним КТ-признакам ОНМК относятся

- 1) Симптом гиперденсной артерии
- 2) Снижение дифференцировки чечевицеобразного ядра
- 3) Сглаженность борозд островка
- 4) Наличие гиподенсной зоны с четкими контурами
- 5) Наличие геморагического компонента
- 6) Снижение контрастности серого и белого вещества

11. Ранние КТ-признаки ОНМК обусловлены наличием

- 1) Цитотоксического отека
- 2) Вазогенного отека
- 3) Гидроцефалией
- 4) Опухолевым поражением
- 5) Геморрагической трансформацией

12. Какие артерии в норме (в большинстве случаев) отходят от дуги аорты:

- 1) Брахиоцефальный ствол
- 2) Правая подключичная артерия
- 3) Левая общая сонная артерия
- 4) Левая подключичная артерия
- 5) Правая позвоночная артерия
- 6) Левая внутренняя сонная артерия

13. Для коарктации аорты характерно:

- 1) Локальное сужение просвета аорты
- 2) Расположение чаще в месте перешейка, дистальнее устья левой подключичной артерии
- 3) Расширение просвета аорты более 40 мм
- 4) Расширение внутренних грудных и межреберных артерий
- 5) Наличие aberrантной правой подключичной артерии

14. К какому типу аневризм брюшной аорты по классификации Покровского А.В. относятся

- 1) интрависцеральные аневризмы без вовлечения бифуркации аорты,
- 2) суправисцеральные — аневризмы верхнего отдела брюшной аорты с вовлечением отходящих от нее ветвей,
- 3) тотальные аневризмы
- 4) интрависцеральные аневризмы с поражением бифуркации аорты и подвздошных артерий,

15.назовите основные отличительные признаки истинного и ложного просветов при расслоении аорты:

- 1) При дистальных расслоениях истинный просвет сообщается с просветом интактного корня аорты или его восходящего отдела
- 2) На уровне дуги ложный просвет располагается латеральнее истинного, а в нисходящем отделе дорсально.
- 3) Истинный просвет меньше ложного
- 4) Истинный просвет больше ложного
- 5) Контуры ложного просвета чаще неровные, в нем могут определяться нитевидные дефекты наполнения
- 6) Кровоток по ложному просвету обычно замедлен, контрастирование ложного просвета часто отсроченное
- 7) Кровоток по ложному просвету более интенсивный

16.какие методы лучевой диагностики предпочтительнее при диагностике сосудистых мальформаций головного мозга?

- 1) Краниография
- 2) Компьютерная томография
- 3) Магнитно-резонансная томография
- 4) Церебральная ангиография
- 5) УЗИ
- 6) ПЭТ-КТ
- 7) Сцинтиграфия

17. Какие методы лучевой диагностики предпочтительнее при диагностике острого нарушения мозгового кровообращения?

- 1) КТ
- 2) МРТ
- 3) УЗИ
- 4) Сцинтиграфия
- 5) ПЭТ-КТ
- 6) КТ-ангиография

18. Стандартная методика нейросонографии новорожденных детей обычно начинается с области:

1. переднего родничка
2. передне-боковых родничков
3. заднего родничка
4. большого затылочного отверстия
5. коронарного шва

19. Для проведения нейросонографии новорожденных детей используются секторные датчики с частотой сканирования:

1. 2,5 МГц
2. 3,0 МГц
3. 3,5 МГц
4. 5,0-7,5 МГц

20. В коронарных плоскостях сканирования при нейросонографии хвостатые ядра представляют гипозхогенные структуры, образующие:

1. ниже-латеральный контур передних рогов боковых желудочков
2. боковые стенки третьего желудочка
3. выше-медиальный контур передних рогов боковых желудочков
4. боковые стенки полости прозрачной перегородки
5. боковые стенки четвертого желудочка

Номер задания	Вариант ответа
---------------	----------------

1	1
2	3
3	1
4	2
5	3
6	4
7	1
8	2, 3, 4, 5
9	1,2,6
10	1,2, 3, 6
11	1
12	1, 2, 4
13	1, 2, 4
14	2
15	1, 2, 3, 5, 6
16	2,3,4
17	1,2
18	1
19	4
20	1

2) Типовые задания для оценивания результатов сформированности компетенции на уровне «Уметь» (решать типичные задачи на основе воспроизведения стандартных алгоритмов решения):

1. Подготовка к работе томографа
2. Этапы оказания неотложной медицинской помощи при аллергической реакции при введении контрастного вещества (пункция периферических и центральных вен)
3. Остановка кровообращения у пациента в условиях амбулаторно-поликлинической практики (городская поликлиника, стоматологическая поликлиника и т.д.), в помещении аптеки при отсутствии АНД в зоне доступности.
3. Физико-технические основы рентгеновской компьютерной томографии. Шкала Хаунсфилда.
4. Лучевая семиотика ушиба и сдавления головного мозга.
5. ОФЭКТ в диагностике нарушений мозгового кровообращения.
6. Возможности совмещения ПЭТ и КТ при диагностике опухолей головного мозга и разграничении их основных типов.
7. Магнитно-резонансная томография позвоночника и спинного мозга
8. Лучевая диагностика рассеянного склероза
9. Общие принципы лучевой диагностики нейродегенеративных заболеваний..
10. Выполнить укладку пациента для проведения рентгенограмм по Стенверсу.
11. Выполнить укладку пациента для проведения спондилограмм шейного отдела в двух проекциях.
12. Описать КТ изображения головного мозга в норме
13. После проведения КТ-исследования произвести описание полученных изображений у пострадавшего с черепно-мозговой травмой.
14. После проведения КТ-исследования произвести описание полученных изображений у пациента с артериальной аневризмой головного мозга.
15. После проведения КТ-исследования произвести описание полученных изображений у пациента с опухолью головного мозга.
16. Лучевая диагностика демиелинизирующих и воспалительных заболеваний центральной нервной системы
17. Лучевая диагностика болезни Альцгеймера
18. Лучевая диагностика болезни и синдромов Паркинсона
19. - Дать рекомендации пациенту по направлению к профильному специалисту (невролог, нейрохирург, сосудистый хирург и т.д.) для ранней диагностики и профилактики неврологических заболеваний у детей и взрослых.
20. -Выделять группы риска по развитию основных неврологических заболеваний среди населения на основе трактовки их нейровизуализационных характеристик

3) Типовые задания для оценивания результатов сформированности компетенции на уровне «Владеть» (решать усложненные задачи на основе приобретенных знаний и умений, с их применением в нетипичных ситуациях, формируется в процессе практической деятельности):

Задача 1. Ситуация.

Пациент 55 лет, обратился к врачу-неврологу.

Жалобы

На периодические головные боли, повышенное АД.

Анамнез заболевания

Считает себя больным на протяжении 3 месяцев, когда впервые появились жалобы.

Анамнез жизни

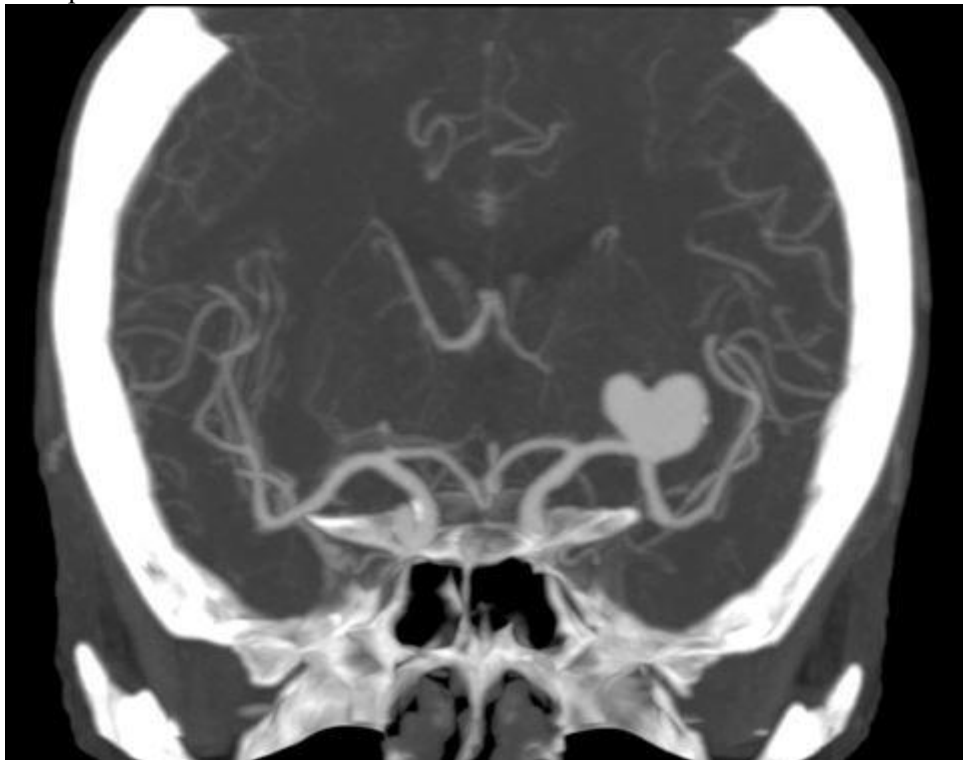
Хронические заболевания: отрицает.

Вредные привычки: общий стаж курения в течение 25 лет.

Объективный статус

Состояние удовлетворительное. Тоны сердца ритмичные, ЧСС 85 в 1 мин, АД 150/70 мм рт. ст.

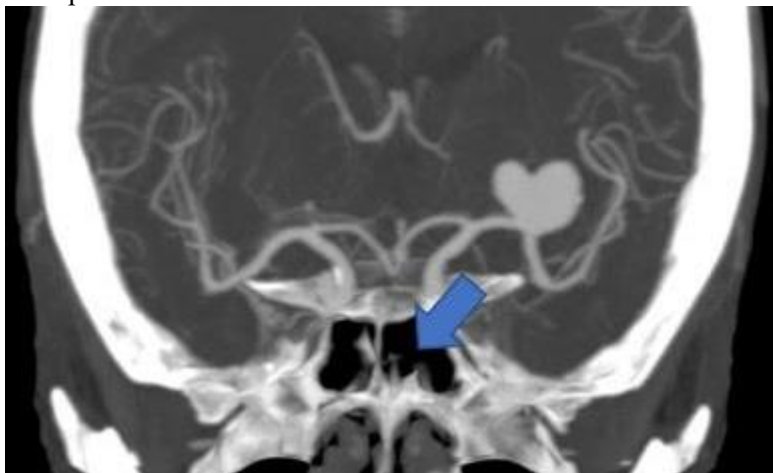
Изображение 1



01. Назовите метод лучевой диагностики, который был выполнен пациенту и представлен на изображении №1
- а. краниография
 - б. рентгенография
 - в. компьютерная томография *
 - г. магнитно-резонансная томография
02. На представленном изображении №1 выполнена реконструкция в _____ плоскости
- а. трансверзальной
 - б. корональной *
 - в. сагиттальной
 - г. аксиальной
03. Для получения представленного изображения №1 была выполнена реконструкция
- а. мультипланарная (MPR)
 - б. объемного рендеринга (VRT)

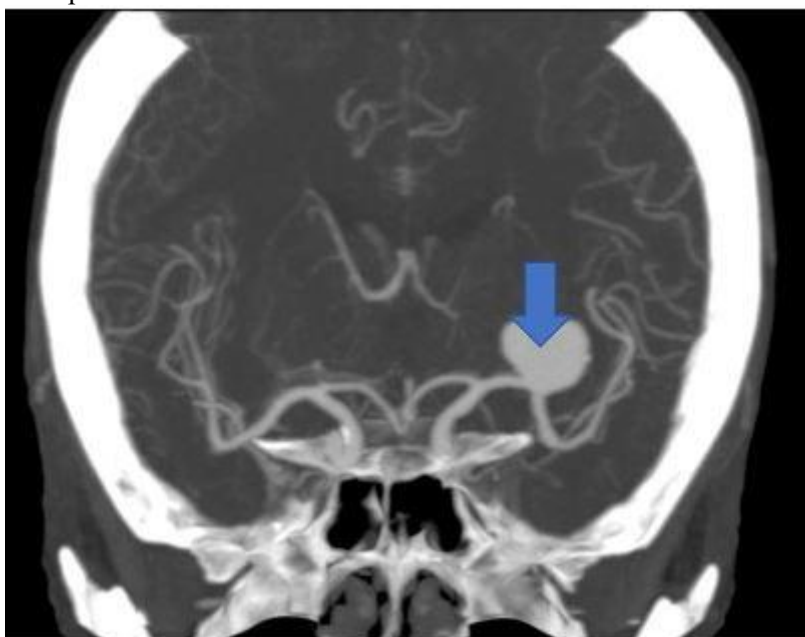- в. по протоколу максимальной интенсивности (МIP) *
- г. оттененных поверхностей (SSD)

Изображение 2



04. Анатомическая структура, указанная стрелкой на изображении №2, является
- а. гайморовой пазухой
 - б. задней соединительной артерией
 - в. основной (клиновидной) пазухой *
 - г. передней соединительной артерией

Изображение 3



05. Указанное стрелкой изменение на изображении №3 располагается в
- а. левой средней мозговой артерии *
 - б. левой височной кости
 - в. правой передней мозговой артерии
 - г. правой лобной доле
06. Указанная на изображении №3 стрелкой структура имеет генез
- а. сосудистый *
 - б. постишемический
 - в. опухолевый
 - г. демиелинизирующий

07. Наиболее достоверным вариантом описания указанного стрелкой на рисунке №3 изменения является

- а. локальное расширение сосуда, без признаков тромбирования *
- б. очаг с четкими неровными контурами, неравномерно накапливающий контрастный препарат
- в. очаг с нечеткими неровными контурами, не накапливающий контрастный препарат
- г. участок значительного увеличения количества и калибра сосудов, расширение питающих артерий и дренирующих вен

08. Учитывая данные лучевого исследования можно предположить

- а. аневризму *
- б. объемное образование
- в. внутримозговое кровоизлияние
- г. каверному

09. При подозрении на сосудистую мальформацию на начальном диагностическом этапе, как правило, проводится

- а. пневмокраниография
- б. магнитно-резонансная ангиография *
- в. дигитальная субтракционная ангиография
- г. компьютерная томография без внутривенного контрастирования

10. «Золотым стандартом» диагностики аневризм в головном мозге является

- а. компьютерная томография
- б. ультразвуковое исследование
- в. церебральная ангиография *
- г. краниография

11. Для исключения аневризмы головного мозга пациентке во 2 триместре беременности предпочтительнее выполнить

- а. дигитальную субтракционную ангиографию
- б. пневмокраниографию
- в. компьютерную томографию с внутривенным контрастированием
- г. магнитно-резонансную ангиографию *

12. Абсолютным противопоказанием для проведения МРТ головного мозга является

- а. имплантированный инсулиновый насос *
- б. титановый эндопротез коленного сустава
- в. аортокоронарное шунтирование
- г. внутриматочная спираль

Эталон ответа

1	2	3	4	5	6	7	8	9	10	11	12
В	Б	В	В	А	А	А	А	Б	В	Г	А

Задача 2. Ситуация

Пациент 58 лет направлен в рентгенологическое отделение из отделения реанимации и интенсивной терапии.

Жалобы

Сознание спутанное в связи с чем пациент жалоб не предъявляет.

Анамнез заболевания

Находится на лечении в отделении реанимации и интенсивной терапии по поводу острого нарушения мозгового кровообращения по геморрагическому типу. Ухудшение общего состояния, направлен в рентгенологическое отделение для обследования.

Анамнез жизни

Не отягощен.

Объективный статус

Состояние тяжелое. Температура 39°C. При аускультации над верхней и средней долями справа

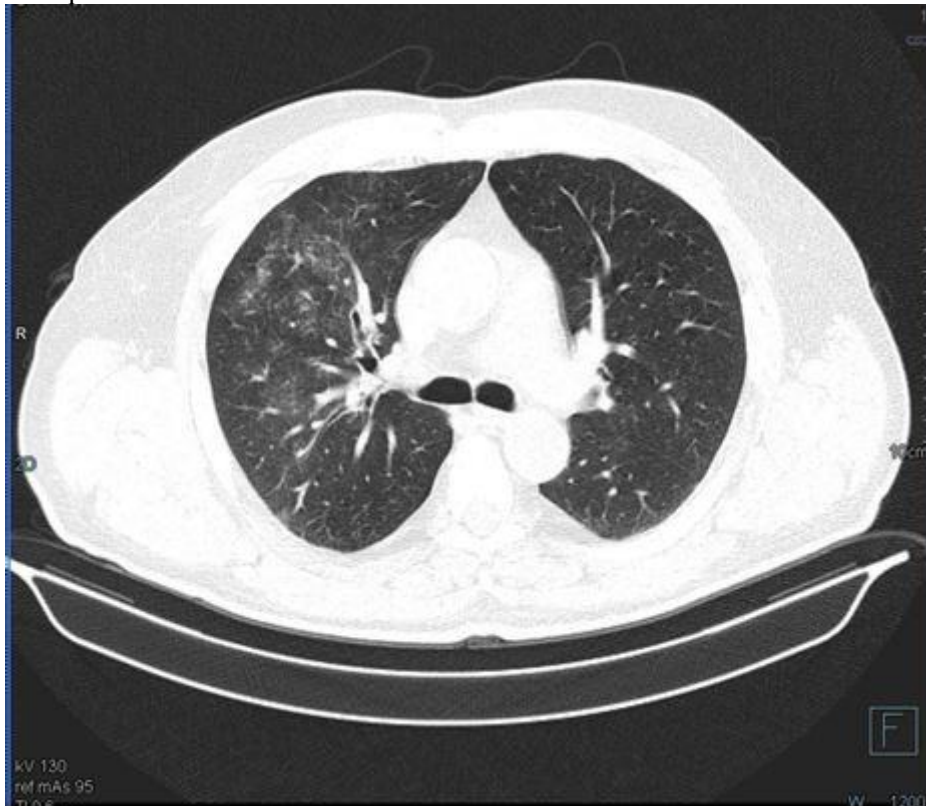
мелкопузырчатые сухие хрипы. ЧДД 28 в 1 мин.

Клинико-лабораторные данные:

Умеренная гипоксемия (SpO₂ 80-88%)

Общий анализ крови: лейкоциты – 21,3 x10⁹/л. СОЭ - 35 мм/ч.

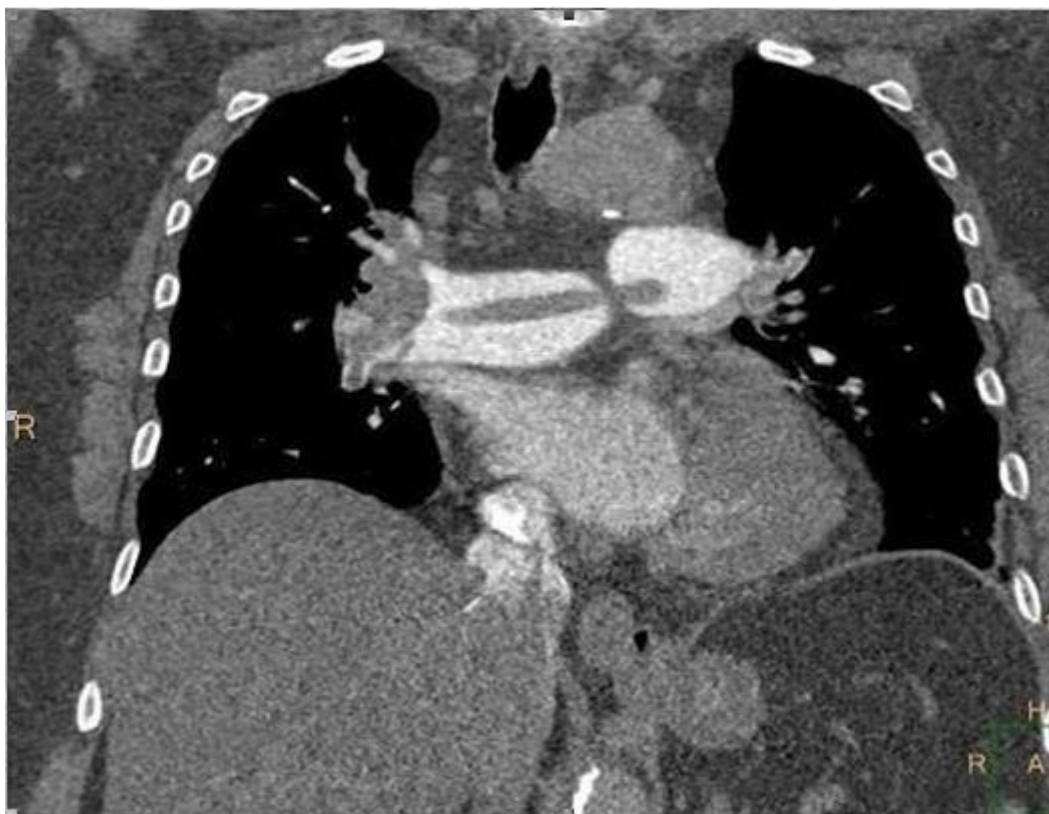Изображение 1



01. Назовите метод лучевой диагностики, который был выполнен пациенту и представлен на изображении №1

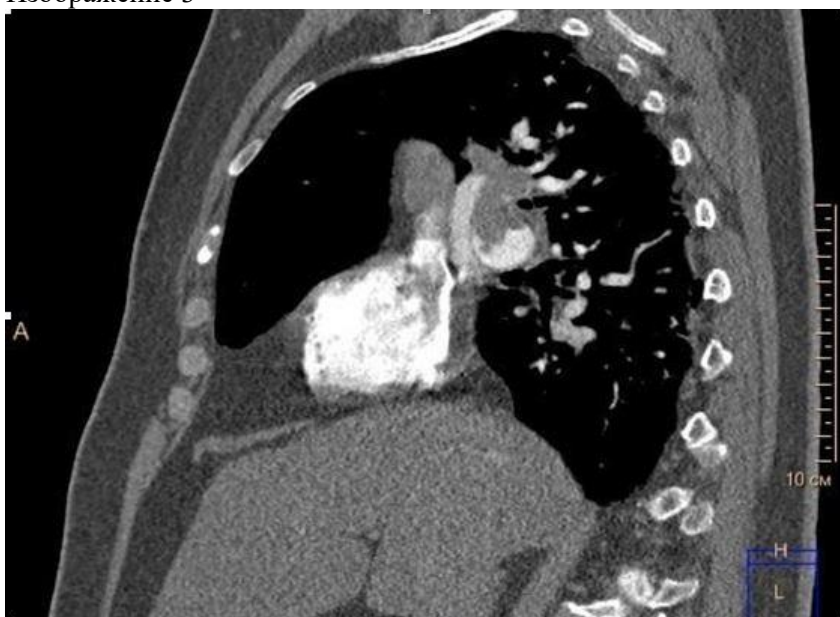- а. компьютерная томография *
- б. линейная томография
- в. рентгенография
- г. магнитно-резонансная томография

Изображение 2



02. На представленном изображении №2 выполнена реконструкция в _____ плоскости
- а. трансверзальной
 - б. аксиальной
 - в. сагитальной
 - г. корональной *
03. На изображении №2 представлено _____ окно визуализации (просмотра)
- а. средостенное *
 - б. костное
 - в. легочное
 - г. двойное

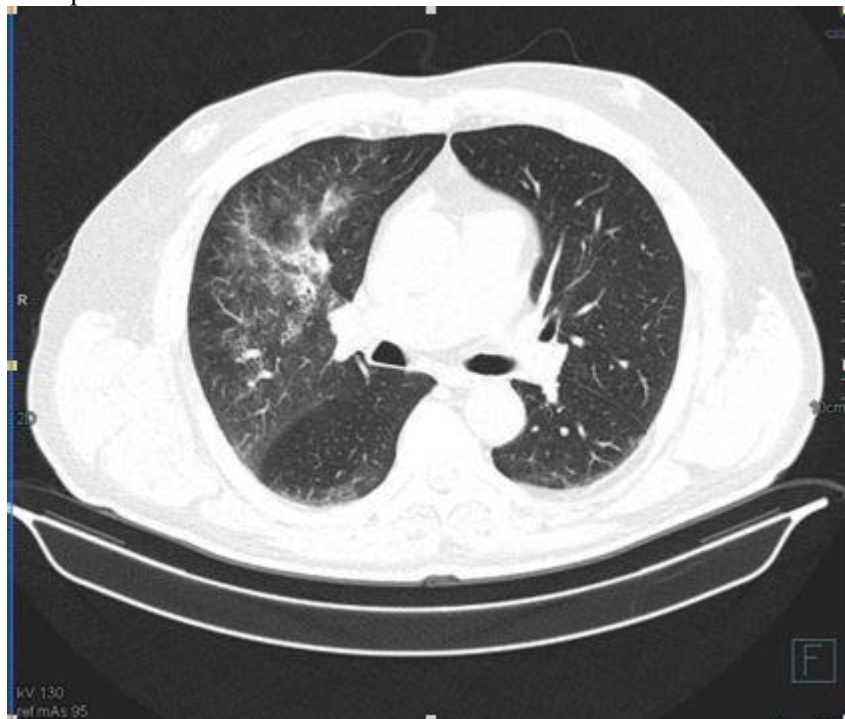Изображение 3



04. Для получения представленного изображения №3 была выполнена реконструкция

- а. мультипланарная (MPR) *
- б. в проекции максимальной интенсивности (MIP)
- в. объемного рендеринга (VRT)
- г. оттененных поверхностей (SSD)

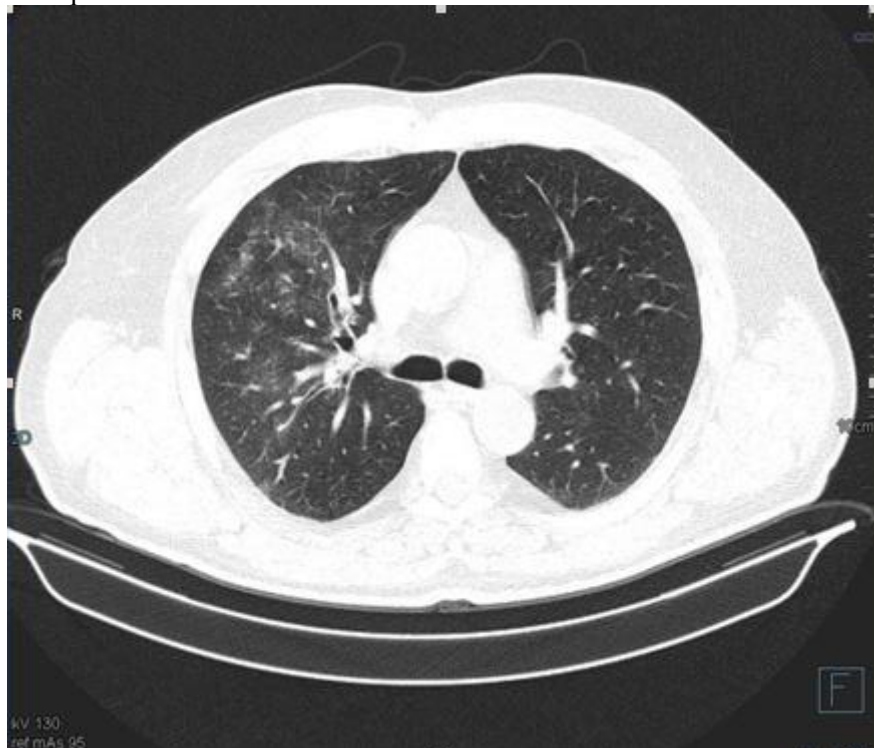
Изображение 4



05. На представленном изображении №4 изменения располагаются в

- а. легком *
- б. ребре
- в. средостении
- г. грудине

Изображение 5



06. На представленных изображениях №4 и №5 изменения располагаются в
- верхней доле левого легкого
 - базальных сегментах правого легкого
 - верхней доле правого легкого *
 - язычковых сегментах левого легкого

07. Характер выявленных изменений на представленных изображениях №4 и №5, наиболее вероятно, относится к
- дистрофическому
 - посттравматическому
 - опухолевому
 - инфильтративному *

08. Учитывая данные лучевого исследования (изображения №4 и №5) и клинические данные можно сделать следующее заключение. КТ-семиотика наиболее характерна для
- кровоизлияния
 - фиброзно-кавернозного туберкулеза
 - пневмонии *
 - рака Панкоста

09. При плевропневмонии чаще всего поражается
- 1-2 сегмента одной доли *
 - отдельные сегменты в разных долях
 - все сегменты в одном легком
 - сегменты в обоих легких тотально

10. Участок уплотнения в легочной паренхиме с нечеткими контурами в пределах 1–2 сегментов однородной или неоднородной структуры, на фоне которого видны воздушные просветы бронхов, наиболее характерен для
- эмфиземы
 - абсцесса
 - милиарного туберкулеза
 - острой пневмонии *

11. С целью наиболее детальной визуализации бронхопульмональных лимфатических узлов пациенту необходимо выполнить
- компьютерную томографию без внутривенного контрастирования
 - зонографию
 - линейную многосрезовую рентгеновскую томографию
 - компьютерную томографию с внутривенным контрастированием *

12. Противопоказанием для проведения компьютерной томографии органов грудной клетки с внутривенным контрастированием при отсутствии жизнеугрожающих состояний является
- кардиостимулятор
 - 1 триместр беременности *
 - гастроэзофагеальная рефлюксная болезнь
 - вес пациента 130 кг

Эталон ответа

А	Г	А	А	А	В	Г	В	А	Г	Г	Б

Задача 3. Мужчина 35 лет, поступил в приемное отделение с жалобами на сильнейшую головную боль, возникшую остро, тошноту, однократную рвоту. Анальгетики – без эффекта. Головная боль усиливается при небольшом движении, перемене положения тела. Страдает артериальной гипертонией несколько лет.

При осмотре умеренно выражены менингеальные симптомы. АД 180/100 мм рт.ст.

Экстренно проведена компьютерная томография. Определяется примесь крови к ликвору в субарахноидальных пространствах и в области базальных цистерн.

Предположительный диагноз? Нужны ли, по-вашему, какие-либо дополнительные исследования и с какой целью?

Эталон ответа: субарахноидальное кровоизлияние. КТА интракраниальных артерий для выявления возможной аневризмы.

Задача 4. Мужчина 78 лет, доставлен СМП с жалобами на слабость в правых конечностях, нарушение речи, возникшие остро, около 4-х часов назад.

На КТ – отчетливой зоны патологически измененной плотности не выявлено. Определяется сглаженность коры островка слева, гиперденсная левая СМА.

На МРТ, диффузно-взвешенном изображении, определяется зона ограничения диффузии в кортикально-субкортикальных отделах левой височной доли.

Предположительный диагноз? Назовите дополнительные диагностические признаки, возможные при данной патологии.

Эталон ответа: ОНМК по ишемическому типу в бассейне левой СМА. Дополнительные диагностические ранние признаки ОНМК: снижение дифференцировки серого и белого вещества, нарушение дифференцировки чечевицеобразного ядра.

Задача 5. Мужчина, 70 лет, при выполнении КТ без контрастного усиления для выявления нефролитиаза, забрюшинно в области брюшной аорты выявлено крупное образование веретенообразной формы, расположенное ниже отхождения почечных артерий, распространяющееся до уровня бифуркации.

Какое обследование необходимо провести для установки правильного диагноза? Какой предварительный диагноз возможен?

Ответ: необходимо провести КТ аортографию с контрастным усилением. Подозрение на инфраренальную аневризму брюшной аорты.

Задача 6.

Мужчина 40 лет, доставлен СМП в приемное отделение с жалобами на нарастающие боли в левой половине грудной клетки, вдоль позвоночника, не купирующиеся анальгетиками. Боли возникли после физической нагрузки. В анамнезе – артериальная гипертензия. На ЭКГ признаков инфаркта миокарда не выявлено. КТ органов грудной клетки без контрастного усиления – без патологии. Расширения грудной аорты не выявлено.

О какой патологии можно думать? Какое обследование необходимо провести для установки правильного диагноза?

Ответ: расслоение аорты. Необходимо провести КТ с болюсным контрастным усилением, желательно с использованием кардиосинхронизатора.

Задача 7. Для каждой клинической ситуации определите метод исследования. Обоснуйте выводы.

Клиническая ситуация	Рекомендация	Комментарии
1. Бессимптомная черепно-мозговая травма — головные боли — гематома, рана, ушиб или скальпирование волосистой части головы — отсутствие признаков 2 и 3	Неотложная рентгенография черепа не рекомендуется. Если живет не один, может вернуться домой с листом наблюдения. Если живет один, должен быть госпитализирован для наблюдения	
2. Черепно-мозговая травма с изменением сознания в момент травмы или непосредственно после нее: — усиливающиеся головные боли — интоксикация (алкоголь, наркотики) — маловероятное объяснение обстоятельств травмы — потеря сознания после травмы — рвота — посттравматическая амнезия — политравма — тяжелые раны на лице	В первую очередь КТ. При отсутствии КТ возможны рентгеновские снимки черепа и клиническое наблюдение	
3. Черепно-мозговая травма с изменением сознания в	Неотложная рентгенография черепа	череп как

момент травмы или непосредственно после нее: — признаки перелома основания черепа — возможность вдавленного перелома с компрессией головного мозга или проникающая рана — ребенок до 2 лет или подозрение на жестокое обращение с ребенком	стандартное исследование не рекомендуется.
4.Черепно-мозговая травма с нарушением сознания (не причиненным токсическим или метаболическим факторами) — очаговые неврологические симптомы — прогрессивное ухудшение сознания — проникающая рана — вероятный вдавленный перелом	Стандартные рентгенограммы возможны перед операцией (при проникающем ранении, вероятном вдавленном переломе черепа)

Задача 8. Мужчина 20 лет.

Заболел год назад, когда под челюстью по средней линии стал определять выбухание. Оно быстро увеличивается в размерах. Объективно: по средней линии шеи, над верхним краем щитовидного хряща определяется образование диаметром 4 см, плотно-эластической консистенции, не смещаемое.

Клинические анализы без особенностей. ЛОР: в надгортанной области определяется выбухание по средней линии.

КТ исследование: По средней линии шеи, между подъязычной костью и щитовидным хрящем определяется объемное образование, диаметром 4 см. Содержимое плотно 15 ед. При в/в усилении контрастное вещество не накапливает. Капсула толщиной 2-3 мм. По внутренней передней поверхности капсулы узелок диаметром 4 мм. Капсула и узелок накапливают контрастное вещество. Шейные лимфоузлы не увеличены.

Ваше заключение:

1. Срединная киста шеи, возможно с малигнизацией.
2. «Опухоль шеи».
3. Хондрома.
4. Опухоль гортани.

С какими заболеваниями следует проводить дифференцированный анализ?

Какие дополнительно следует провести исследования?

Эталон ответа : 1

Задача 9. Мужчина 56 лет.

Болен в течение 2 лет. Жалобы на боли в области шеи сзади справа. Объективно: изменения не выявляются. Клинические анализы без особенностей.

Данные КТ исследования: справа от 3-его шейного позвонка определяется объемное образование размерами 2,5х1,5 см, каплевидной формы, мягкотканной плотности (35 ед.), с четкими, ровными контурами. Ножка образования направлена к 3-ему межпозвонковому отверстию. Отверстие не расширено, ножка в спинномозговой канал не проникает. Образование расположено между мышцами задней группы шеи.

Ваше заключение:

1. Невринома корешка нерва.
2. Миома
3. Липома.

Дифференциальная диагностика миомы.

Эталон ответа 1.

Задача 10. Больной 78 лет доставлен в приемный покой бригадой СМП. Со слов сопровождающих родственников известно, что сегодня днем внезапно ослабли правые конечности, перестал разговаривать и понимать обращенную к нему речь, была однократная рвота, сознание не терял. В анамнезе - длительное время артериальная гипертензия. Артериальное давление, измеренное скорой медицинской помощью, было 200/110 мм рт.ст. При осмотре: состояние тяжелое, АД 190/100 мм рт.ст., пульс 84 в минуту, ритмичный. Уровень сознания оглушение - неглубокий сон. Ригидность мышц шеи, скуловой симптом Бехтерева слева, симптом Кернига с обеих сторон. Глубокий правосторонний гемипарез с пlegией в руке, мышечный тонус в правых

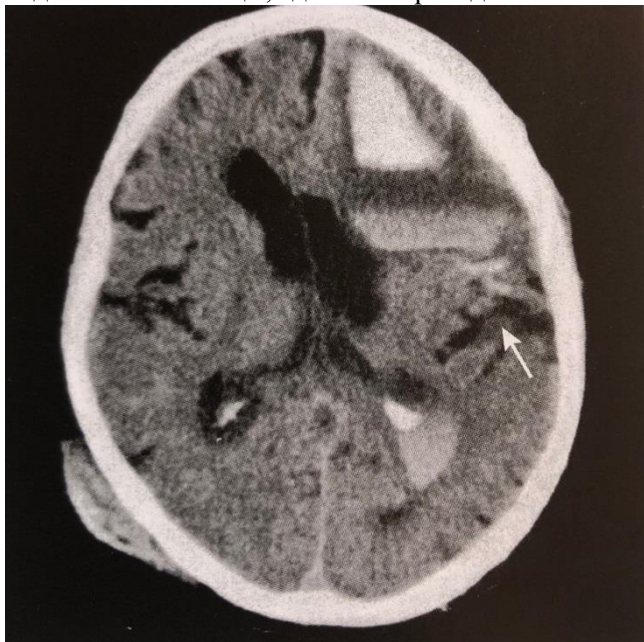конечностях повышен по спастическому типу, симптом Бабинского справа. Выявить координаторные и чувствительные нарушения не возможно из-за отсутствия должного контакта с больным. При поясничном проколе получен красный мутный ликвор, равномерно окрашенный кровью в 3-х пробирках (цвет - красный, прозрачность - мутный, после центрифугирования - цвет - ксантохромный, прозрачность - опалесцирующий, цитоз - эритроциты покрывают все поле зрения, белок – 0,66 мг %). В анализе крови нейтрофильный лейкоцитоз. На КТ в лобной области левого полушария выявляется область высокой плотности.

Учитывая данные анамнеза, объективного обследования, результаты анализов и данные КТ, какое состояние заподозрите у данного пациента? Какова плотность гематомы сразу после кровоизлияния (в Ед.Н)? отмечается высокая плотность гематомы примерно до 80 ед. Н

Ответ: Геморрагический инсульт в левом полушарии головного мозга.

Высокая плотность гематомы примерно до 80 ед. Н.

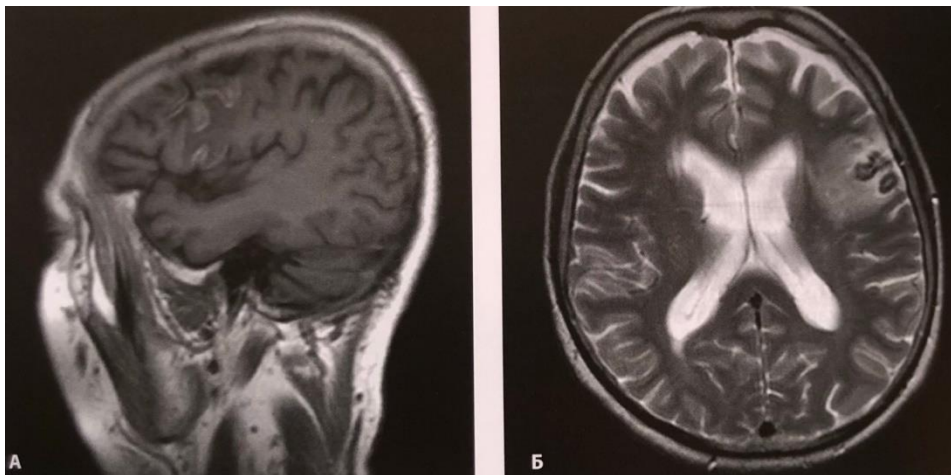
Задача 11. Пациент М., 29 лет, попал в автоаварию, бригадой СМП был доставлен в приемное отделение больницы, где было проведено КТ исследование головного мозга:



- 1) Напишите КТ – протокол головного мозга
- 2) Какая патология указана стрелкой
- 3) Напишите заключение по данному КТ исследованию

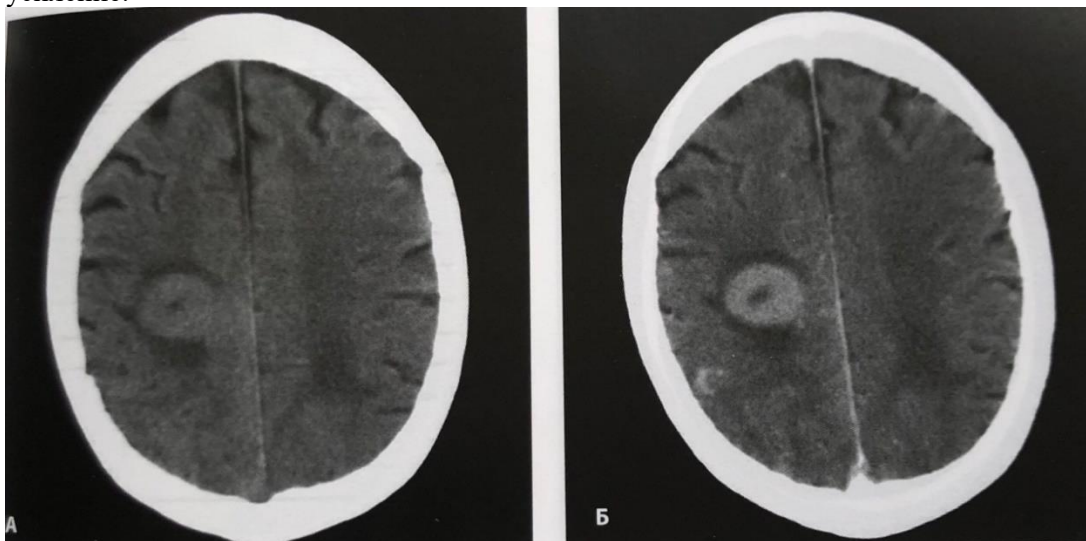
Эталон ответа: В лобной доле левого полушария определяется внутримозговая гематома с порывом крови в боковой желудочек мозга и в субарахноидальное пространство (указано стрелкой). Имеется фронтальное смещение срединных структур мозга. ЧМТ тяжелой степени. Ушиб мозга 4-го вида.

Задача 12. Пациент Д., 76 лет, на СМП был доставлен в приемный покой с правосторонним гемипарезом. Было проведено МРТ исследование головного мозга:



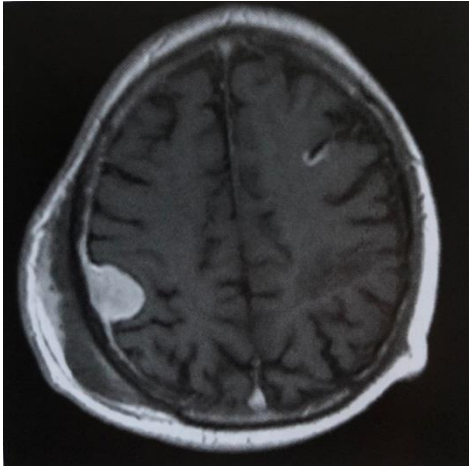
- 1) Представлены на рисунке А МРТ T1-ВИ, на рисунке Б МРТ T2-ВИ. Опишите патологию
 - 2) Напишите заключение к данной патологии
- Эталон ответа:** В лобной доле левого полушария визуализируется гиперинтенсивный сигнал от коркового вещества на T1-ВИ и гипоинтенсивный сигнал на T2-ВИ за счет легкого геморрагического пропитывания. Инфаркт в области левой лобной доли в подострой стадии.

Задача 13. Пациент Ж., 68 лет, с отягощенным онкологическим анамнезом (лимфома передне-нижнего средостения) был направлен на диагностическое КТ исследовании головного мозга за исключением вторичного поражения. А – КТ, нативное исследование, Б – КТ, контрастное усиление:



- 1) Опишите патологию на рисунке А и Б
 - 2) Напишите заключение
- Эталон ответов:** КТ, нативное исследование – в белом веществе лобной доли правого и левого полушария визуализируется образование, проявляющееся умеренной неоднородной гиперденсивностью. Перифокальный отек и масс-эффект выражены слабо. КТ, контрастное усиление – контрастное усиление образование неравномерное и слабое. Вторичная лимфома.

Задача 14. Пациент Р., 61 год, самостоятельно через платные услуги записался на МРТ исследование головного мозга. Пациент без жалоб со стороны ЦНС.



- 1) МРТ T1-SE с контрастным усилением – опишите патологию
- 2) Напишите заключение
- 3) Напишите отличительные особенности данной патологии

Эталон ответов: Визуализируется гомогенное образование в правой теменной области с ровными четкими контурами, широким основанием прилежащее к ТМО. Окрашивание ТМО в области прилегания образования в виде «дурального хвоста». Гематома в мягких тканях – следствие трепанации. Менингиома в правой теменной области. Отличительные особенности менингиом:

1. Широкое основание, прилежащее к ТМО
2. Кальцификаты в структуре
3. Интенсивное накопление КС и «дуральный хвост» (контрастное усиление прилежащей ТМО)
4. Локальный гиперостоз

Задача 15. Для классификации переломов костей лицевого скелета с целью унификации описательной картины используют деление на 3 типа.

О какой классификации идет речь и чем эти 3 типа отличаются друг от друга?

Эталон ответа.

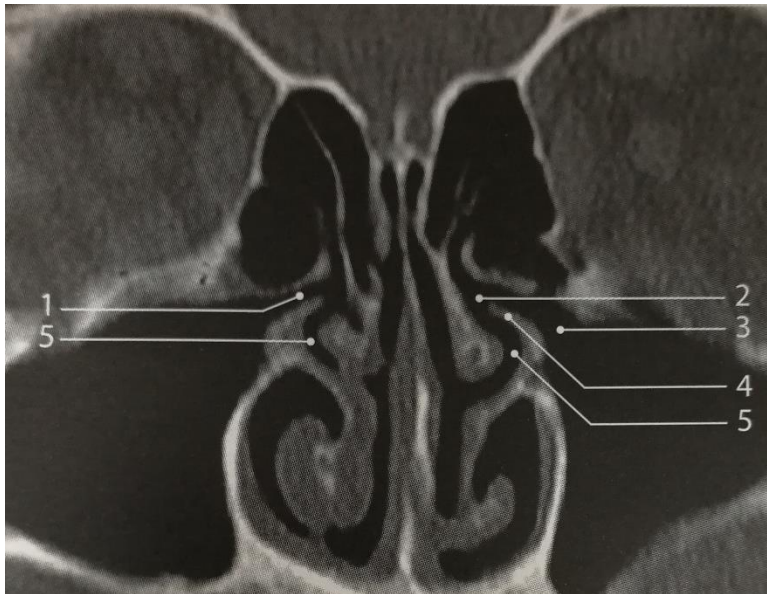
Описана классификация центральных комплексных переломов по ЛеФор. Выделяют 3 типа.

- а) тип ЛеФор I: плоскость перелома расположена книзу от подглазничных краев и идет горизонтально вдоль лицевых стенок верхнечелюстных пазух кзади в область верхней челюсти.
- б) тип ЛеФор II: отрыв верхней челюсти от основания черепа идет на уровне внутренних стенок орбит. Плоскость перелома берет начало в области корня носа, идет вдоль глазничных поверхностей верхней челюсти, пересекая подглазничные края и лицевые стенки верхнечелюстных пазух.
- в) тип ЛеФор III: перелом происходит вблизи соединения лицевого скелета с костями черепа. Вместе с верхней челюстью происходит отрыв от основания черепа скуловых костей (т.е. происходит полное разъединение области лицевого скелета с основанием черепа).

Задача 16. Пациенту М., находящемуся в оториноларингологическом отделении, была выполнена КТ придаточных пазух носа.

Какие анатомические структуры обозначены цифрами?

Определите тип изображения и его реконструкции, дайте заключение.



Эталон ответа.

Цифрами обозначены:

- 1 – вход в решетчатый синус
- 2 – полулунная расщелина
- 3 – отверстие верхнечелюстной пазухи
- 4 – крючковидный отросток
- 5 – средний носовой ход

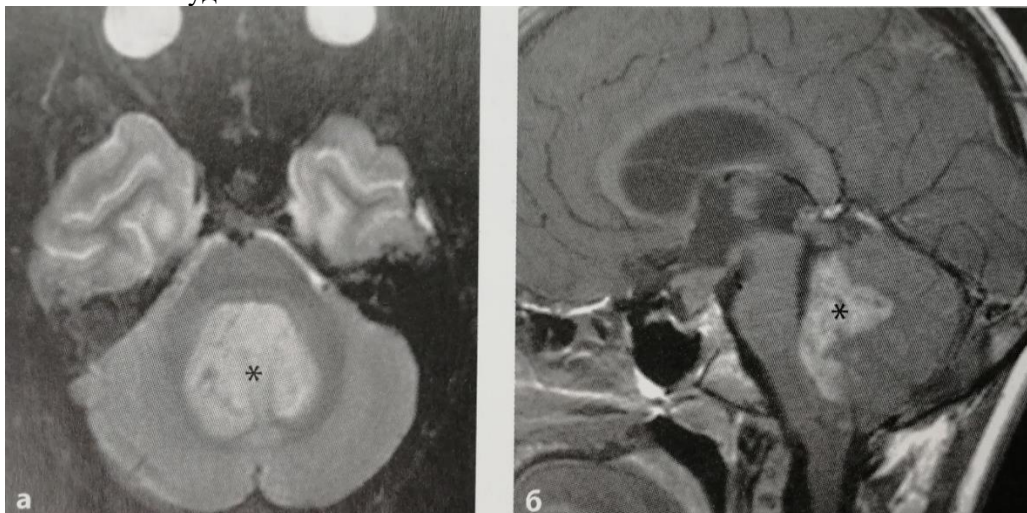Представлен снимок КТ, реконструкция выполнена во фронтальную плоскость.

Заключение: передний остиомеатальный комплекс в норме.

Задача 17. Пациент И., 10 дней жизни, находится в отделении патологии новорожденных с проявлениями тошноты, многократной рвоты, дислопии и атаксии. Внутривентрикулярно при УЗИ установлена патология со стороны головного мозга.

Было выполнено МРТ головного мозга.

Определите вид МР-изображений, их плоскость. Укажите структуру, указанную *, и оцените состояние желудочков.



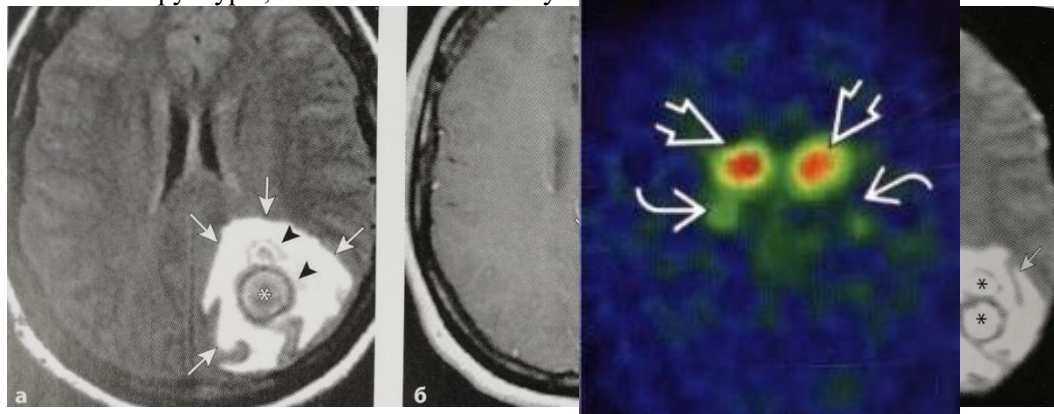
Эталон ответа.

Изображение А: аксиальное, Т2-ВИ.

Изображение Б: сагитальное, Т1-ВИ.

Знаком «*» указана медуллобластома, вызвавшая компрессию IV желудочка.

Задача 18. Пациент Н. находится в нейрохирургическом отделении с диагнозом «Абсцесс головного мозга». Было проведено МРТ. Опишите структуры, обозначенные на полученных изображениях.



Эталон ответа.

На изображениях обозначены:

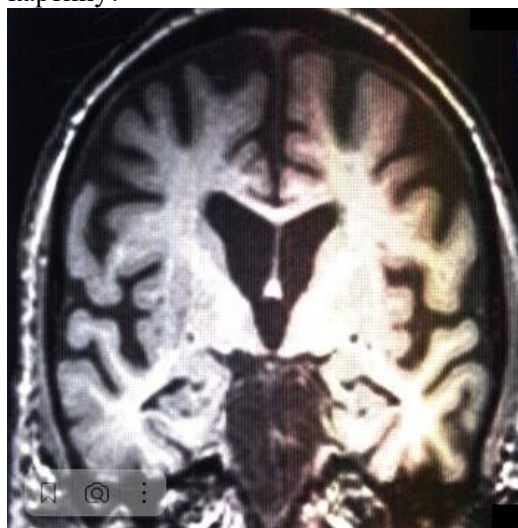
* - зона некроза

черными головками стрелок – капсула абсцесса

белыми стрелками – периферический отек тканей головного мозга.

Задача 19. Пациентка З., 62 года. Отмечается снижение способности концентрировать и удерживать внимание, трудности с узнаванием знакомых людей. Выраженные колебания внимания и интеллекта в течение дня. Афазия не характерна. Присутствуют рецидивирующие зрительные галлюцинации. Определяется паркинсоническая симптоматика. Прогрессирующее ухудшение в течение последнего года. Осмотрена врачом-психиатром, врачом-неврологом, назначено дообследование.

1. Какие исследования были проведены?
2. Какой диагноз можно предположить, учитывая результаты исследований и клиническую картину?



Ответ:

1. Магнитно-резонансная томография (МРТ) головного мозга и однофотонная эмиссионная компьютерная томография (ОФЭКТ) головного мозга;
2. На МРТ-снимке визуализируется выраженное снижение объёма лобных долей с относительно сохранным объёмом гиппокампа, на ОФЭКТ снижение поглощения РФП в скорлупе и лёгкое его снижение в хвостатых ядрах – можно предположить деменцию с тельцами Леви.

Задача 20. Перечислите стадии внутримозговых кровоизлияний в зависимости от времени их образования. Какая плотность на КТ у кровотечения во второй стадии? Назовите доли головного мозга.

Ответ: Острейшая, острая, ранняя подострая, поздняя подострая, хроническая. Гиперденсивная. Теменные, лобные, затылочные, височные, островковые.

ПК-3 Способен определять показания, проводить, а также интерпретировать и протоколировать результаты магнитно-резонансных томографических исследований, в том числе с использованием контрастных лекарственных препаратов и соблюдением требований радиационной безопасности

1) Типовые задания для оценивания результатов сформированности компетенции на уровне «Знать» (воспроизводить и объяснять учебный материал с требуемой степенью научной точности и полноты):

1. Принципы получения изображений ОФЭКТ
2. Принципы получения изображений ПЭТ
3. Томографическая анатомия мозга применительно к КТ
4. Томографическая анатомия позвоночника применительно к КТ
5. Характер тканевых изменений при ишемии мозга на ПЭТ
6. Характер тканевых изменений при опухолях мозга на ПЭТ
7. Характер тканевых изменений при демиелинизации на ПЭТ
8. Характер тканевых изменений при воспалительных процессах ЦНС на ПЭТ
9. Характер тканевых изменений при кровоизлиянии в мозг на ПЭТ
10. Характер тканевых изменений при ишемии мозга на ОФЭКТ
11. Характер тканевых изменений при опухолях мозга на ОФЭКТ
12. Характер тканевых изменений при демиелинизации на ОФЭКТ
13. Характер тканевых изменений при воспалительных процессах ЦНС на ОФЭКТ
14. Характер тканевых изменений при кровоизлиянии в мозг на ОФЭКТ
15. Оценка нормы и патологии при проведении ОФЭКТ
16. Оценка нормы и патологии при проведении ПЭТ
17. Дифференциальная диагностика поражения ЦНС по результатам ОФЭКТ
18. Дифференциальная диагностика поражения ЦНС по результатам ПЭТ
19. Чем обусловлено формирование очагов лакунарных инфарктов? Какой вид имеют данные очаги на МРТ-изображениях в разных режимах?
20. Какая МР-последовательность позволяет оценить структуры головного, определить лакуны в белом веществе и гиперинтенсивность периваскулярных пространств, может использоваться для выявления старых инфарктов?

2) Типовые задания для оценивания результатов сформированности компетенции на уровне «Уметь» (решать типичные задачи на основе воспроизведения стандартных алгоритмов решения):

1. Проведите настройку томографа
2. Рентгенологические симптомы внутричерепной гипертензии у взрослого
3. Мероприятия по радиационной безопасности исследований.
4. Назовите маркеры хронических цереброваскулярных заболеваний. Дайте каждому характеристику по данным МРТ-картины.
5. МРТ-режимы наиболее информативны для диагностики церебральных микрокровоизлияний.
6. Определить МР-последовательность для ишемических поражений.
7. Определить МР-последовательность для оценки структуры головного, определить лакуны в белом веществе и гиперинтенсивность периваскулярных пространств.
8. МР-последовательность для выявления кровоизлияний, церебральных микрокровоизлияний, сидероза; для измерения внутричерепного объема.
9. МР-последовательность для оценки гиперинтенсивности белого вещества, выявления корковых или подкорковых инфарктов; для сравнения поражения белого вещества, периваскулярных пространств и лакун.
10. МР-последовательность для дифференциальной диагностики лакунарных инфарктов и расширения периваскулярных пространств; для дифференцирования серого вещества и для изучения атрофии мозга.
11. Актуальность проблемы, клиническая значимость хронических цереброваскулярных заболеваний. Алгоритм диагностических мероприятий. Возможности метода МРТ.
12. Маркеры хронических цереброваскулярных заболеваний, их отображение при МРТ-исследованиях. Применяемые МР-последовательности.

13. Механизмы развития изменений при лакунарных инфарктах, типичная локализация и патоморфологическая характеристика. Важные клинические аспекты.
14. Рейтинговая шкала лакунарных инфарктов (Hassan A. et al.), количественная оценка. Малые и большие очаги.
15. Расширение периваскулярных пространств Вирхова-Робина. Интерпретация видимого расширения.
16. Генез лейкоареоза. Выбор МР-последовательности для уточнения изменений. Визуальная шкала Fazekas.
17. Микроинфаркты и церебральные микрокровоизлияния. Характерные изменения по данным МРТ. Роль своевременной диагностики.
18. Нейровизуализационные признаки церебральной атрофии. Синергетические эффекты изменений и клинических проявлений.
19. оценивать динамику изменений нейровизуализационных данных во времени и пространстве
20. Провести дифференциальную диагностику основных неврологических заболеваний на основе визуализационных характеристик заболевания

3) Типовые задания для оценивания результатов сформированности компетенции на уровне «Владеть» (решать усложненные задачи на основе приобретенных знаний и умений, с их применением в нетипичных ситуациях, формируется в процессе практической деятельности):

Задача 1 В кабинет МРТ-диагностики обратилась дочь пациентки 86-и лет с жалобами на то, что в последнее время мать перестала выполнять обычную повседневную работу по дому, забывает выключать газ на плите, теряется на улице. Из анамнеза выяснено: в течение пяти лет у женщины ухудшалась память, утрачивался интерес к окружающему миру. Предварительный осмотр врача-невролога выявил признаки псевдобульбарного синдрома и выраженные когнитивные нарушения. Задание: 1. Сформулируйте предварительный диагноз. 2. Какой метод исследования будет наиболее информативен для уточнения диагноза и какие режимы необходимо применить. 3. Назовите ожидаемые признаки заболевания в полученных диагностических МРТ-изображениях. Эталон ответа. Диагноз: Цереброваскулярное заболевание с признаками церебральной атрофии. 2. Магнитно-резонансная томография головного мозга 3. Маркеры церебральной микроангиопатии (множественные лакунарные инфаркты в глубинных отделах мозга, видимые расширения периваскулярных пространств (криблы), диффузное поражение белого вещества мозга (лейкоареоз), микроинфаркты, церебральные микрокровоизлияния (ЦМК) и церебральная атрофия).

Задача 2. Больной 58 лет, каждый раз после умственной, психоэмоциональной нагрузки или после изменения метеорологических условий жалуется на головную боль, головокружение; также отмечает нарушение сна, снижение памяти; нарушение работоспособности. Подобные жалобы беспокоят последние 3 года. В течение 10-и лет страдает артериальной гипертензией. Объективно: избыточного питания. Пульс 72 в минуту, ритмичный. Тоны сердца приглушены. АД 160/100 мм рт.ст. В неврологическом статусе: эмоционально лабилен, признаков очагового поражения нервной системы не выявляется. При дополнительных исследованиях: КТ – участков патологической плотности в головном мозге не выявлено. При дообследовании методом МРТ – определяется двусторонняя, симметричная, умеренно сливающаяся гиперинтенсивность белого вещества на T2-взвешенных изображениях (особенно в последовательности FLAIR) и изоинтенсивность на T1-взвешенных изображениях. Задание: 1. Сформулируйте заключение по данным МРТ-исследования. 2. Что лежит в основе развития данных изменений структур головного мозга? 3. Дайте количественную оценку степени выраженности данного феномена. Что для этого используется? 4. С какими изменениями необходимо проводить дифференциальную диагностику? 5. Предположите прогноз для данных изменений

Задача 3. Вы работаете рентгенолаборантом травмпункта Областной клинической больницы. Мужчине 28 лет назначено проведение рентгенограммы Шейного отдела позвоночника. Проведите расчет дозы рентгеновского излучения при проведении рентгенологического исследования.

Эталон ответа: Значение ПДП при проведении рентгенологического исследования определяется по результатам измерений дозиметрами, использующими в качестве детектора проходную ионизационную камеру, устанавливаемую на выходе излучения из рентгеновской трубки. Измеритель произведения дозы на площадь работает в режиме реального времени, поэтому его показания отражают временные изменения в параметрах генерирования рентгеновского излучения, что обеспечивает достоверность результатов измерений и позволяет контролировать стабильность параметров рентгеновского аппарата в период его эксплуатации. В связи с этим, метод оценки эффективных доз облучения пациентов с помощью показаний проходной камеры является приоритетным.

Задача 4. Мальчик 15 лет, жалобы на головную боль, атаксию. На мрт, выполненной до и после контрастного усиления в заднем отделе моста мозга выявлено образование округлой формы, с неровными контурами, размерами 1х1.5 см, сдавливающее iv желудочек. Образование имеет гетерогенный сигнал на всех последовательностях, окружено гипоинтенсивным ободком гемосидерина. Отек, масс-эффект отсутствуют. На постконтрастных томограммах имеется слабое накопление парамагнетика.

Предположительный диагноз: 1) кавернозная ангиома? 2) контузионный очаг? 3) глиальная опухоль? 4) инфаркт мозга?

Эталон ответа: 1.

Задача 5. Больной Ж. 60 лет. Поступил в стационар с жалобами на часто возникающие головные боли, головокружения, шум в ушах, ухудшение памяти, подъемы артериального давления до 220/140 мм.рт. ст. Постоянное артериальное давление- 160/100. Подобные симптомы отмечает в течение 2 лет. При ультразвуковом доплеровском картировании сосудов шеи, по ходу правой и левой общих сонных артерий отмечаются локальные, гиперэхогенные, неоднородные краевые дефекты, с неровной поверхностью.

При ангиографическом исследовании сонных артерий выявлены неровность контуров, локальные участки стеноза с резким переходом. Степень стеноза правой общей сонной артерии составляет 40%. протяженность стеноза 20 мм; Степень стеноза левой общей сонной артерии- 50%, протяженность- 15 мм. Левая внутренняя сонная артерия извилистая, средний диаметр- 5,5 мм; имеется локальный участок стеноза около 80%, протяженностью 10 мм.

Ваше заключение :

1. Хроническая атеросклеротическая артериальная окклюзионная болезнь.
2. Артериит Такаясу.
3. Синдром верхней апертуры грудной клетки.
4. Специфические микроаневризмы сонных артерий.

Эталон ответа: 2.

Задача 6. . Больной Р, 50 лет, жалуется на боли в области шеи, позвоночника. Направлен на МРТ-исследование шейного отдела позвоночника.

Контраст: нет

На полученных изображениях визуализируется угловое усиление лордоза на уровне С2-3 с незначительным смещением С2 кпереди. В правой дужке С2 выраженный отек костного мозга. Позвоночный канал на этом уровне не сужен. Имеет место посттравматический антеспондилолистез С7. Правые отделы позвоночного канала с МР признаками его повреждения в области желтых связок и дужек С5-С6, на уровне С7 с обеих сторон. Обращает на себя внимание деформация правого контура позвоночного канала на уровне С6-С7 на аксиальных срезах. Анатомия краниовертебрального перехода не нарушена.

Визуализируются очаговые изменения МР сигнала спинного мозга на уровне С2-С4, спинномозговой канал незначительно расширен, контуры спинного мозга четкие, ход нервных корешков не нарушен. Убедительных данных за очаговое поражение спинного мозга на уровне С5-С7 не выявлено.

Ваше заключение. Дайте рекомендации врачу и пациенту.

Заключение: МР картина посттравматических, постконтузионных изменений спинного мозга на уровне С2-С4 тел позвонков; признаки травматического повреждения С2 С4-С7; импрессионная деформация правых отделов позвоночного канала на уровне С6-7, антелистез С7.

Задача 7. Больной П, 36 лет, жалуется на боли в области поясницы. Направлен на МРТ-исследование поясничного отдела позвоночника. Контраст: нет
Физиологический поясничный лордоз выпрямлен. Позвоночный канал не сужен. Визуализируется пять поясничных позвонков. Их контуры заострены, форма и соотношения не изменены. МР признаков костно-деструктивных изменений не выявлено, имеют место выраженные дегенеративные изменения в телах L5 и S1 позвонков. Позвоночные суставы с умеренно выраженными проявлениями артроза. Межпозвоночные диски L3-S1 уплощены, с признаками дегидратации. Межпозвоночный диск L2-3 выстоит в просвет позвоночного канала центрально и парамедианно слева до 3-4 мм, деформируя утолщенную заднюю продольную связку и эпидуральный жир слева. Спинной мозг прослеживается до уровня тела L1 позвонка, имеет обычную конфигурацию, ширину, и однородную структуру. Паравerteбральные мягкие ткани без особенностей. В проекции канала крестца визуализируются арахноидальные кисты футляров корешков S2-3 центрально и слева, размерами 12 и 14мм в диаметре.
Ваше заключение. Дайте рекомендации врачу и пациенту.

Заключение: МР картина левосторонней парамедианной грыжи L2-3 и выраженного лигаментоза задней продольной связки на этом уровне; остеохондроз L3-S1; спондилоартроз; кисты Тарлова на уровне S2-3.

Задача 8. Больной, 43 лет, жалуется на головную боль, шаткость при ходьбе, неловкость в правых конечностях, снижение памяти. Больным себя считает около 3 месяцев, когда появились и стали нарастать вышеперечисленные жалобы. Общее состояние средней тяжести. Телосложение нормостеническое. Кожные покровы чистые, бледные. Тургор сохранен. Подкожно-жировая клетчатка развита слабо. Периферических отеков нет. Частота дыхания 14 в минуту. Границы сердца не смещены, не расширены. Тоны сердца ясные, ритм правильный. Шумы отсутствуют. АД 100/70 мм рт.ст. ПУЛЬС 66 в минуту, ритмичный, нормального наполнения и напряжения. Язык чистый, влажный. Зев чистый. Миндалины обычные. Живот нормальной формы, мягкий, при пальпации безболезненный. Мышечная защита не выражена. Печень не увеличена. Селезенка не пальпируется. Почки не пальпируются, область их безболезненна. Симптом Пастернацкого отрицателен с обеих сторон. Стул, мочеиспускание не нарушены. Больной малоактивен, говорит неохотно, мало. Ригидность мышц затылка (+ 4 см). Обоняние и зрение не нарушены. Движения глаз в полном объеме. Глазные щели D=S. Нистагма нет. Зрачки D=S. Чувствительность лица не нарушена. Сглажена правая носогубная складка. Слух не нарушен. Фокация и глотание сохранены. Язык по средней линии. Тонус мышц повышен справа по пирамидному типу. Правосторонний гемипарез (4 балла). Сухожильные и периостальные рефлексы D>S. Патологические рефлексы: положительные рефлексы орального автоматизма, двусторонний симптом Россолимо. В позе Ромберга неустойчив. Координаторные пробы выполняет неуверенно правыми конечностями. Чувствительность на туловище и конечностях сохранена.

1. Какое лучевое исследование нужно провести пациенту?
2. Какое заболевание ожидаете выявить с учетом клинических данных?

Эталон ответа: 1. МРТ головного мозга
2. Опухоль левой гемисферы головного мозга.

Задача 9. Больному А., проведена Магнитно-резонансная ангиография артериального круга большого мозга.

Внутренние сонные артерии и их сифоны обычного направления и диаметра, расположены симметрично, без признаков смещения или внешнего сдавления. МР сигнал внутри просвета сосудов однородный.

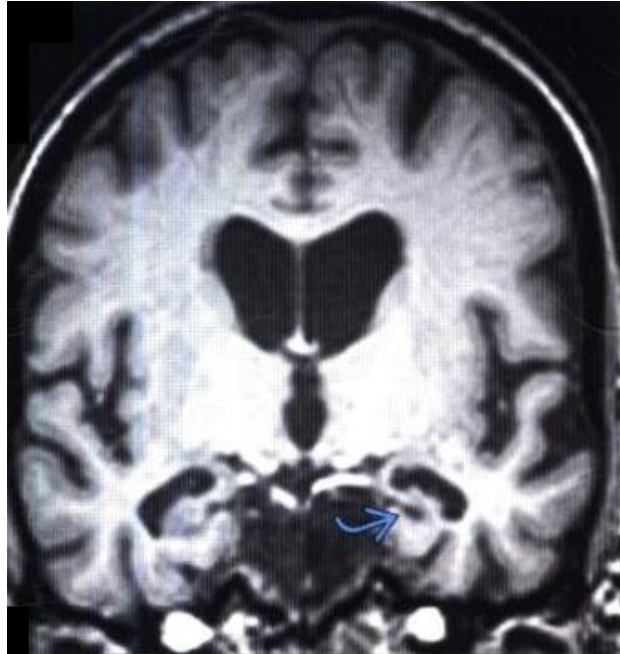
Средние мозговые артерии с обеих сторон отходят от внутренних сонных артерий и формируют островковые артерии. Локальные сужения или расширения сосудов не визуализируются. В передних мозговых артериях признаки сужения или смещения отсутствуют. Видимые отделы интракраниальной части позвоночных артерий не извиты, имеют одинаковый диаметр с обеих сторон, формируют основную артерию обычно. Основная артерия не изменена, делится на две задние мозговые артерии. Задние соединительные артерии с обеих сторон сформированы правильно, обычного размера. Участков патологической извитости или локального расширения не определяется.

Ваше Заключение.

Эталон ответа : патологических изменений артериальной системы головного мозга не выявлено.

Задача 10. Пациент Т., 78 лет. Отмечается прогрессирующее снижение памяти, способности совершать независимые действия, трудности с узнаванием близких родственников. Характерна агнозия и парафазия. Галлюцинаторный синдром отсутствует. Двигательные нарушения выражены незначительно. Эмоциональная лабильность, внезапная агрессивность. Осмотрен врачом-психиатром, врачом-неврологом, назначено дообследование.

1. Какое исследование было проведено?
2. Какой диагноз можно предположить, учитывая результаты исследования и клиническую картину?

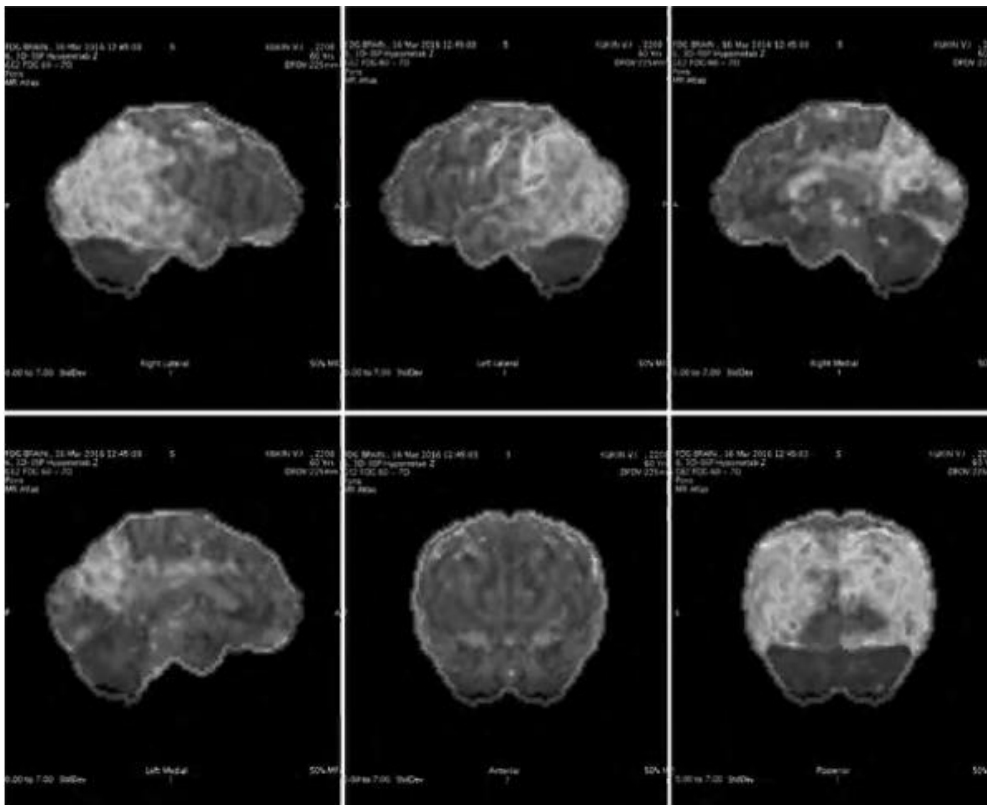


Ответ:

1. Магнитно-резонансная томография (МРТ) головного мозга;
2. На МРТ-снимке визуализируется выраженное снижение объёма гиппокампа с относительно сохранным объёмом лобных долей – можно предположить болезнь Альцгеймера.

Задача 11. Пациент Р., 80 лет. Отмечается прогрессирующее снижение памяти, способности совершать независимые действия, трудности с узнаванием близких родственников. Характерна агнозия и парафазия. Галлюцинаторный синдром отсутствует. Двигательные нарушения выражены незначительно. Эмоциональная лабильность, внезапная агрессивность. Осмотрен врачом-психиатром, врачом-неврологом, назначено дообследование.

1. Какое исследование было проведено?
2. Какой диагноз можно предположить, учитывая результаты исследования и клиническую картину?



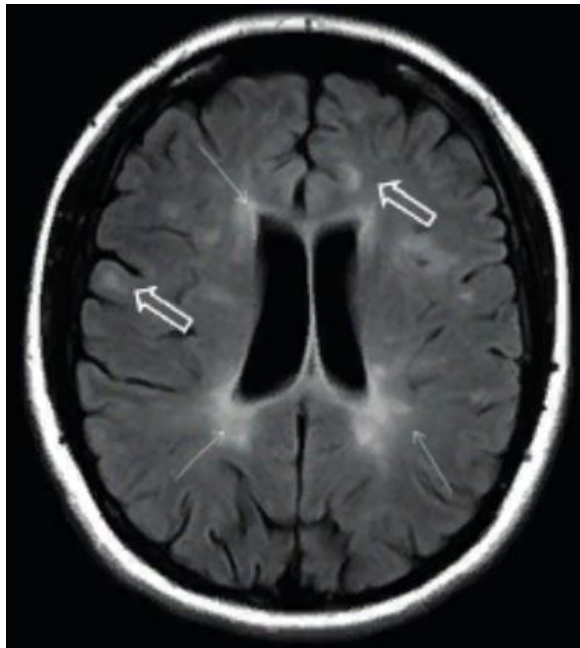
Светло-серым высвечиваются зоны гипометаболизма глюкозы, тёмно-серым – зоны нормального метаболизма глюкозы

Ответ:

1. Позитронно-эмиссионная томография (ПЭТ);
2. Выраженное снижение метаболизма глюкозы в ассоциативной коре теменных, затылочных, височных долей; в медиальных отделах теменных долей; в задних отделах поясных извилин; умеренное снижение метаболизма глюкозы в хвостатом ядре справа – можно предположить болезнь Альцгеймера.

Задача 12. Пациентка Л., 34 года. Заболевание началось со слабости в ногах, чувства онемения в различных частях тела. Наблюдается у врача-невролога более двух лет. Назначено контрольное исследование головного мозга.

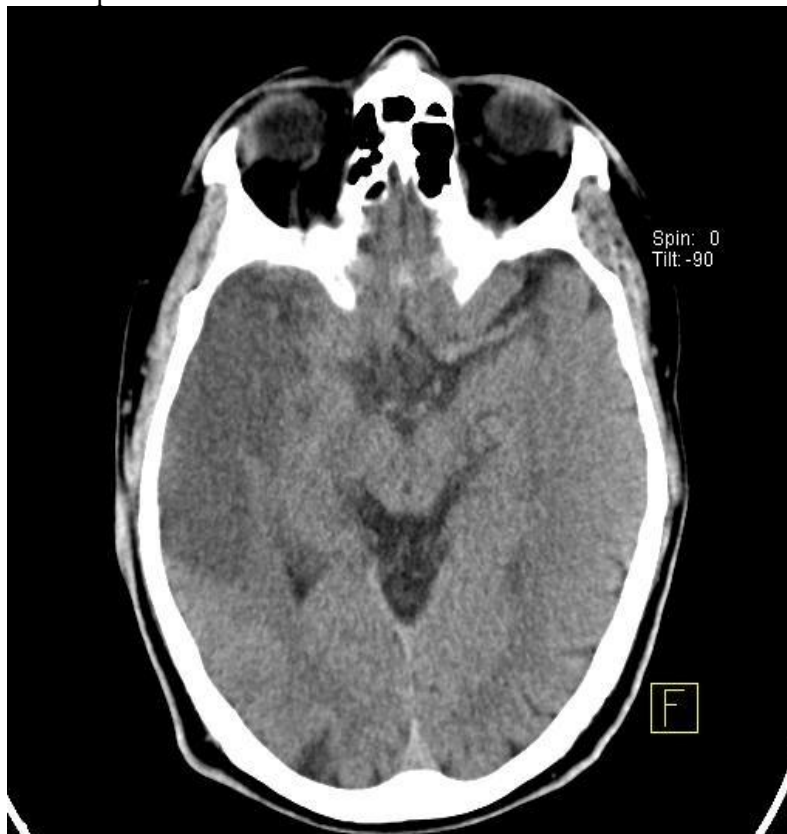
1. Какое исследование было проведено?
2. Какой диагноз можно предположить, учитывая результаты исследования и клиническую картину?



Ответ:

1. Магнитно-резонансная томография (МРТ) головного мозга;
2. Визуализируются множественные перивентрикулярные очаги демиелинизации, расположенные перпендикулярно боковым желудочкам и сливающиеся между собой, образуя диффузные зоны, а также юкстакортикальные очаги – можно предположить рассеянный склероз.

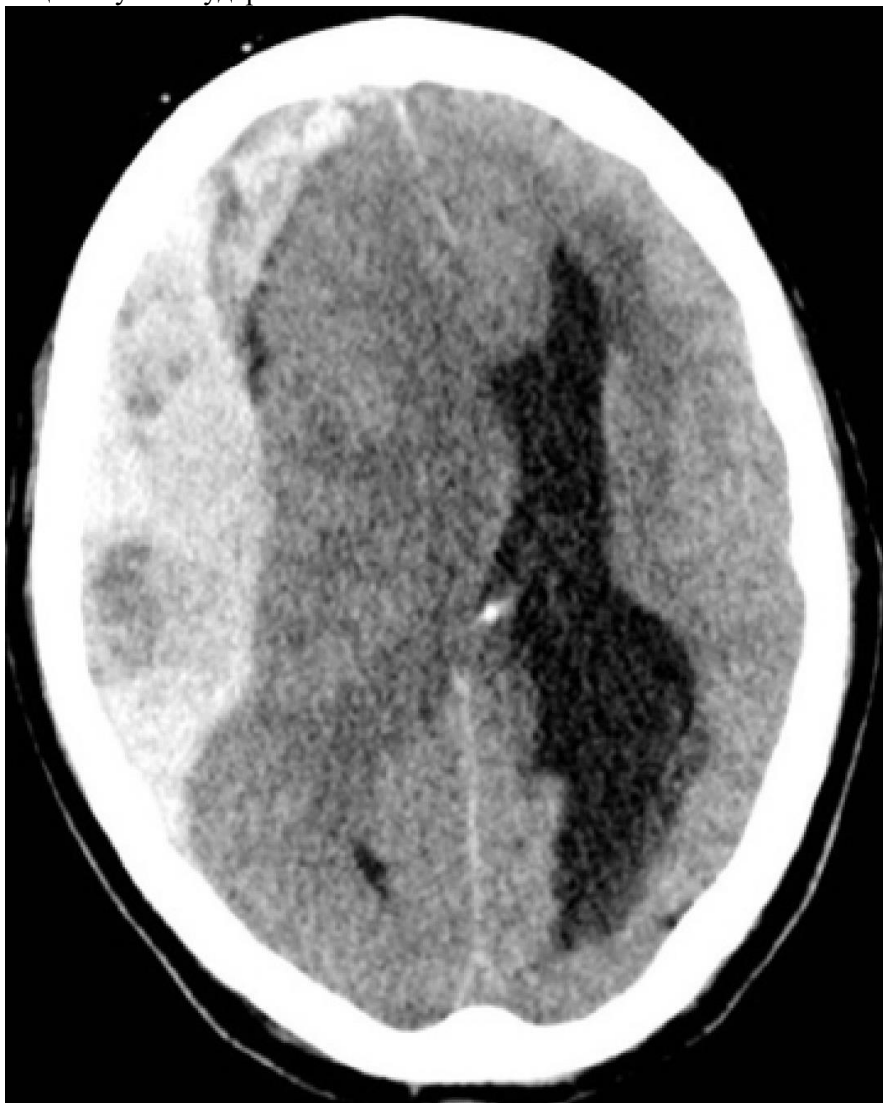
Задача 13. Мужчина 60 лет поступил в приёмное отделение по СМП. Был найден родственниками дома в бессознательном состоянии. Объективно сознание по ШКГ 8, определяется левосторонний гемипарез.



Какой метод исследования представлен на данном изображении? Какие патологические изменения присутствуют на данном изображении? Чему наиболее вероятно они соответствуют.

Ответ: Компьютерная томография головы. Зона гиподенсивной плотности паренхимы головного мозга. Ишемический инсульт головного мозга в бассейне средней мозговой артерии.

Задача 14. Пациент 70 лет был доставлен в стационар бригадой СМП через 3 часа после появления симптомов. Пациент не контактен ввиду спутанности сознания. Со слов родственников пациент упал и ударился головой.



Назовите метод исследования, представленный на изображении. Предположите, чему соответствуют изменения в правой теменной области. Какой стадии в зависимости от времени соответствуют данные изменения?

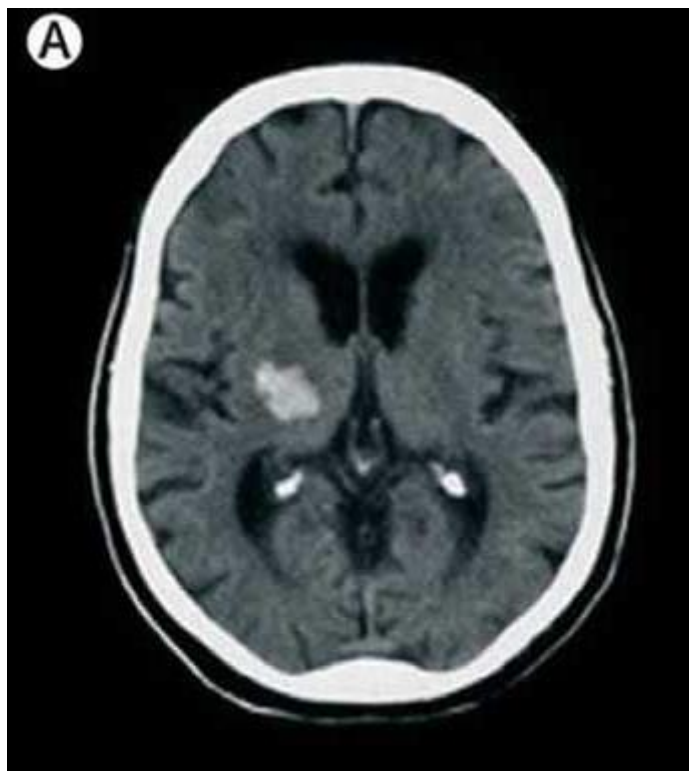Ответ: КТ. Субдуральная гематома. Острой стадии.

Задача 15. Назовите основные методы нейровизуализации. Назовите ранние и поздние признаки ишемического инсульта на КТ.

Ответ: Компьютерная томография, магнитно-резонансная томография. Ранние: обскурация чечевицеобразных ядер, точечное повышение плотности СМА, признак гиперденсивной средней мозговой артерии, снижение дифференцировки коры островка; поздние: зона гиподенсивной плотности.

Задача 16. Пациент Р., 51 год, поступил в больницу со следующими симптомами – сильная головная боль, головокружение, тошнота, слабость и онемение в левой руке. При осмотре: речь пациента замедлена, нарушение всех видов чувствительности и движения в левой руке, АД – 180/110, ЧСС – 95 в мин.

Отправлен на КТ головного мозга.



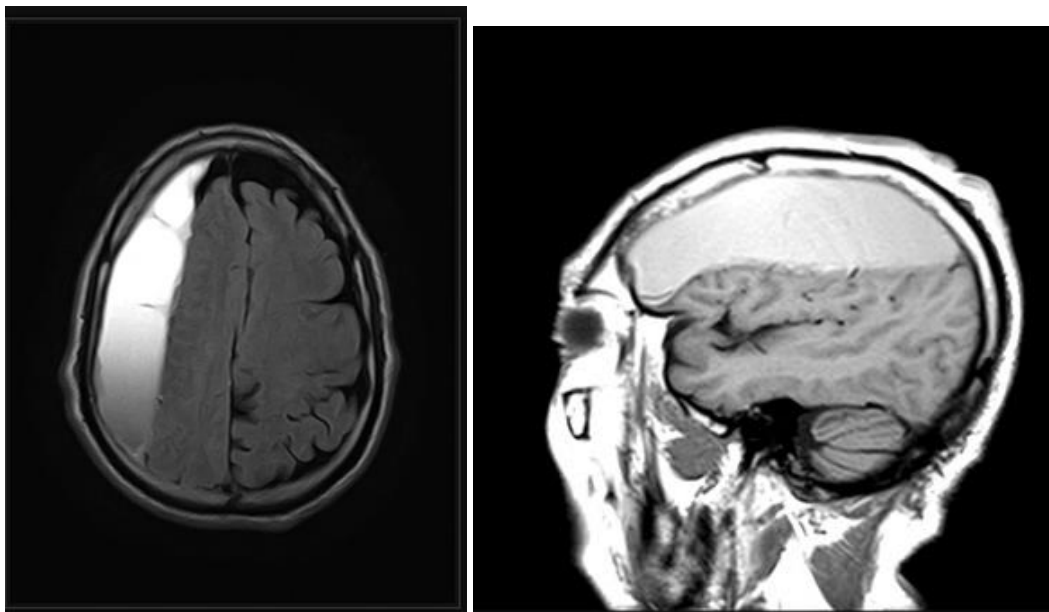
Вопросы:

1. Назовите исследование.
2. Сформулируйте предварительный диагноз.
3. Назовите признаки ишемического инсульта на КТ.

Эталон ответа:

1. КТ головного мозга.
2. Геморрагический инсульт в бассейне правой средней мозговой артерии.
3. Участок повышенной плотности, сглаженность борозд, нарушение дифференцировки серого и белого вещества, гиперденсная артерия.

Задача 17. Пациент М., 75 лет, жалуется на нарушение движения и чувствительности в левой руке в течении 1 недели.



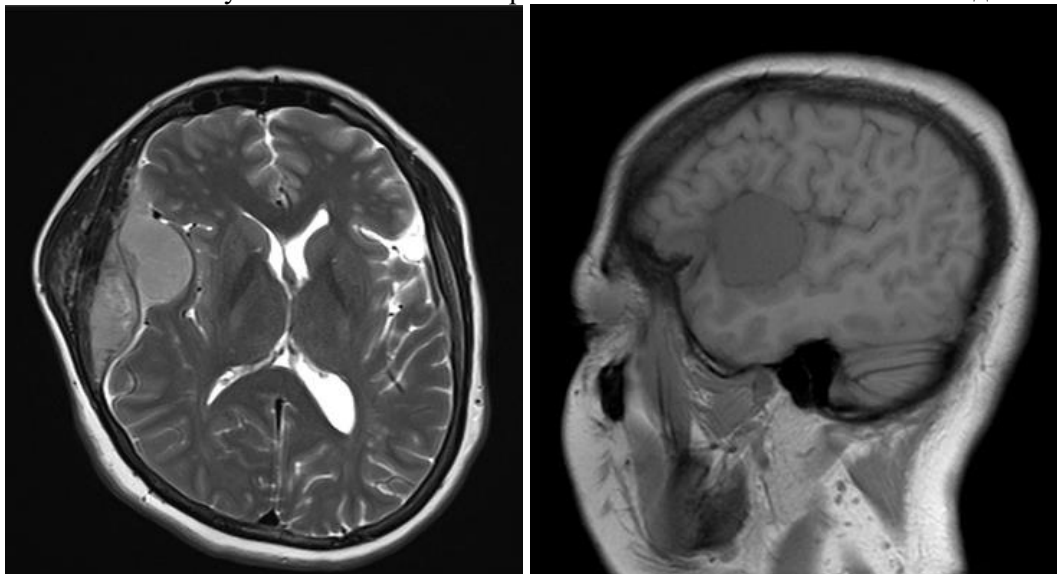
Вопросы:

1. Назовите метод исследования.
2. Опишите патологию и сформулируйте предварительный диагноз.
3. Назовите проекции, в которых представлены данные изображения.

Эталон ответа:

1. МРТ.
2. В переднетеменной области справа субдуральное скопление в форме полумесяца с массирующим воздействием на структуры средней линии. МРТ- признаки лобно-теменной субдуральной гематомы.
3. Аксиальная, сагиттальная.

Задача 18. Пациент С., 40 лет жалуется на периодические головные боли умеренной интенсивности и увеличения объёма в правой височной области в течение года.



Вопросы:

1. Назовите метод исследования.
2. Опишите патологию.
3. Назовите оболочки мозга.

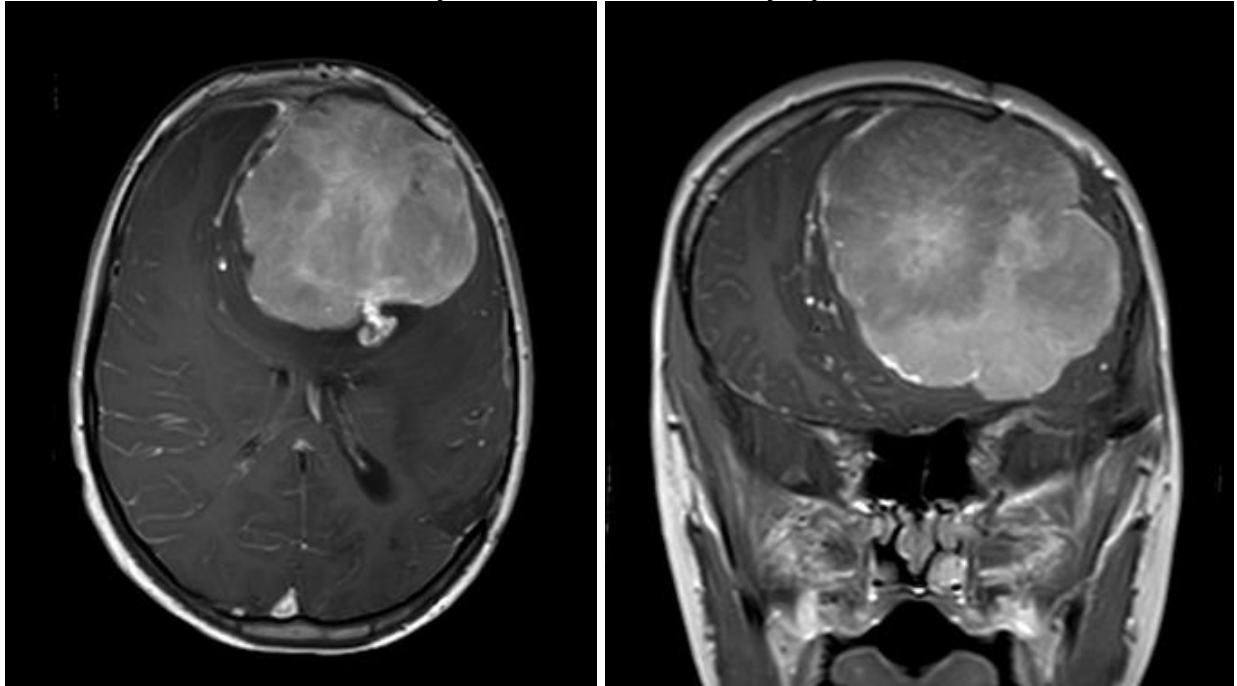
Эталон ответа:

1. МРТ.

2. В правой лобно-височной области определяется образование с ровными чёткими контурами, характеризующееся изоинтенсивным сигналом на T1 и смешанным сигналом на T2 (гипер- и гипоинтенсивное). Поражение инфильтрирует и расширяет соседнюю кость и распространяется в мягкие ткани, оказывает давление на нижнюю лобную извилину, стирает Сильвиеву борозду. Определяется смещение срединных структур влево. Внутрочерепная солитарная опухоль.

3. Оболочки мозга: твёрдая, паутинная, мягкая.

Задача 19. Пациент К., 15 лет жалуется на множественные судороги.



Вопросы:

1. Назовите метод исследования.

2. Опишите патологию.

3. Перечислите отделы мозга.

Эталон ответа:

1. МРТ.

2. Определяется гиперинтенсивное образование с неровными чёткими контурами в левой лобной области, смещение срединных структур и межполушарной щели вправо.

3. Отделы мозга:

1) конечный мозг (большие полушария);

2) промежуточный мозг;

3) средний мозг;

4) мост;

5) мозжечок;

6) продолговатый мозг.

Задача 20. Пациент 45 лет, обратился к неврологу с жалобами на частые головные боли, двоение в глазах, периодическую нечеткость зрения. Было выполнено МРТ головного мозга, по результатам которого в pineal области выявлено объемное образование, неправильной округлой формы, с четкими контурами, жидкостными характеристиками сигналов, размерами 1,2x0,5x0,4 см.

Вопросы:

Чему, вероятнее всего, соответствует данная находка?

Каковы вероятные причины появления данной патологии?

Ответы:

Пинеальная киста.

Перенесенный энцефалит, ОНМК, врожденная аномалия, аутоиммунный процесс, паразитарная инвазия (эхинококк).

Справка
о материально-техническом обеспечении рабочей программы практики
Нейровизуализация

(название практики, модуля, практики)

№ п\п	Наименование специальных помещений и помещений для самостоятельной работы	Оснащенность специальных помещений и помещений для самостоятельной работы
1.	Учебные комнаты №1,2,3 ГБУЗ ТОКОД	Негатоскопы для изучения рентгенограмм, томограмм, телевизор, ноутбук
2.	Учебная комната ГБУЗ ДОКБ	негатоскоп
3.	Отделение лучевой диагностики ГБУЗ ДОКБ	Рентгеновские аппараты, компьютерный томограф
4.	Отделение лучевой диагностики ГБУЗ ОКБ	Рентгеновские аппараты, компьютерный томограф, МР-томограф
5.	Отделение лучевой диагностики ГБУЗ «Центр специализированных видов медицинской помощи им. В.П. Аваева»	Рентгеновские аппараты, маммограф, компьютерный томограф
6.	Отделение лучевой диагностики ГКУЗ ТО КПД	Рентгеновские аппараты, компьютерный томограф, МР-томограф
7.	Отделение лучевой диагностики ГБУЗ ТОКОД	Рентгеновские аппараты, компьютерный томограф
8.	Маммографический аппарат Клиники ТвГМУ	Рентгеновский маммограф
9.	Рентгеновский кабинет Клиники ТвГМУ	Рентгеновский аппарат для исследований
10.	Учебная комната Клиники ТвГМУ	Негатоскопы для изучения рентгенограмм, томограмм, телевизор, ноутбук
11.	Аудитория №2 ТвГМУ	лекции
12.	Кабинет МРТ Клиники ТвГМУ	Магнитно-резонансный томограф
13.	Кабинеты ультразвуковой диагностики Клиники ТвГМУ	Аппараты УЗИ
14.	МАСЦ ТвГМУ	Тренажеры, симуляторы
15.	Компьютерный класс ТвГМУ	45 ПК, доступ в ИНТЕРНЕТ

*Специальные помещения - учебные аудитории для проведения занятий лекционного типа, занятий семинарского типа, курсового проектирования (выполнения курсовых работ), групповых и индивидуальных консультаций, текущего контроля и промежуточной аттестации, а также помещения для самостоятельной работы.

**Лист регистрации изменений и дополнений на _____ учебный год
в рабочую программу практики**

(название практики)

для ординаторов,

специальность: _____
(название специальности)

форма обучения: очная

Изменения и дополнения в рабочую программу практики рассмотрены на

заседании кафедры «_____» _____ 202__ г. (протокол № _____)

Зав. кафедрой _____ (ФИО)
подпись

Содержание изменений и дополнений

№ п/п	Раздел, пункт, номер страницы, абзац	Старый текст	Новый текст	Комментарий
1				
2				
3				